

Die implantatprothetische Versorgung einer Einzelzahnücke

Ein Fallbeispiel

Die Behandlung von Einzelzahnücken mit Implantaten nimmt immer breiteren Rahmen ein. Gleichzeitig bieten die modernen Behandlungsmöglichkeiten dem Zahnarzt die Chance der vollständigen Inhouse-Fertigung. Das CEREC-System ist dafür sehr gut geeignet.

ZA Hermann Loos/Chemnitz

■ Einen großen Zeitraum der Behandlungszeit nimmt in unserer Praxis die Versorgung von Zahnücken ein. Das Spektrum der Versorgungsarten ist sehr breit gefächert. Zunehmend erhöht sich die Behandlung von Einzelzahnücken mit Implantaten. Um die Vorteile der Implantatversorgung einer noch breiteren Patientenschicht zugänglich zu machen, ist der Kostenfaktor äußerst wichtig.

Der Fall

Eine unserer langjährigen Patientinnen (Jahrgang 1967) nutzt regelmäßig die Kontrolluntersuchungen und meldet sich auch bei unvorhergesehenen Problemen zeitnah. Im folgenden Fall stellte sie sich mit einer Kronenschrägfraktur an 25 vor. Leider lag die Frakturlinie vestibulär so tief, dass eine Kronenversorgung mit Stiftstumpfaufbau nicht möglich war.

Ausgangsbefund

Das Gebiss zeigte eine geringe Kariesanfälligkeit, was sich in der geringen Zahl an Füllungen widerspiegelt. Die

Mundhygiene war sehr gut (PSI 0-1). Zahn 25 hatte eine Kronenschrägfraktur mit vestibulär sehr tief liegender Frakturlinie.

Therapieplanung

Die Kassenlösung, eine Brückenversorgung 24–26, kam für die Patientin nicht infrage. Nach eingehender Diskussion und Konsultation mit dem Kieferchirurgen fiel die Wahl auf die Versorgung mit einem Implantat. Um die Ästhetik zu wahren, sollte eine vollkeramische Krone, hergestellt mit dem CEREC-System, angefertigt werden. Als Implantat würde ein CAMLOG-Implantat mit CAD/CAM Titanbase zum Einsatz kommen.

Vorbereitung

Der Wurzelrest wurde unter größtmöglicher Schonung des Knochens entfernt und die Schleimhaut deckend vernäht. Dies fördert die Wundheilung und die Bildung eines gut geformten Kieferkamms. Nach vier Wochen Regenerationszeit setzte der Kieferchirurg eine CAMLOG-Zylinder-Implantat (4,5 mm Durchmesser, 13 mm Länge) ein. Nach weiteren zwölf Wochen

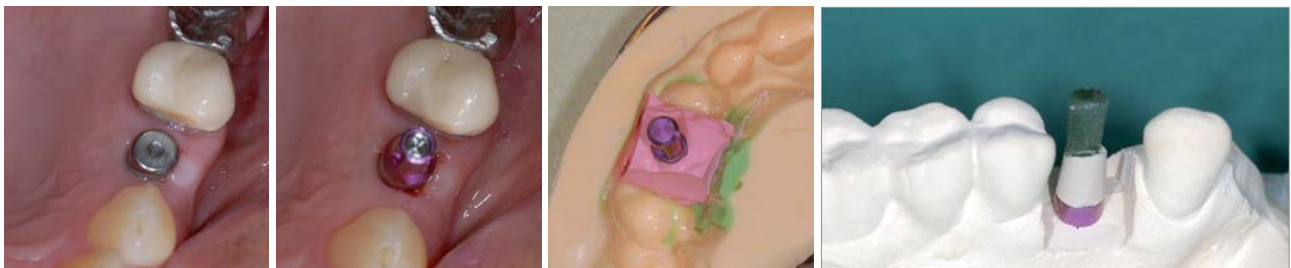


Abb. 1: Zustand nach Freilegung des Implantates. Der etwas längere Gingivaformer gewährleistet eine glatte Gingivabegrenzung. – **Abb. 2:** Implantat mit eingesetzten Abdruckpfosten. – **Abb. 3:** Die fertige Gingivamaske mit Abdruckpfosten und Laborimplantat im Abdruck fertig zum Ausgießen mit Gips. – **Abb. 4:** Das fertig individualisierte provisorische Abutment mit Wachsdraht verlängert

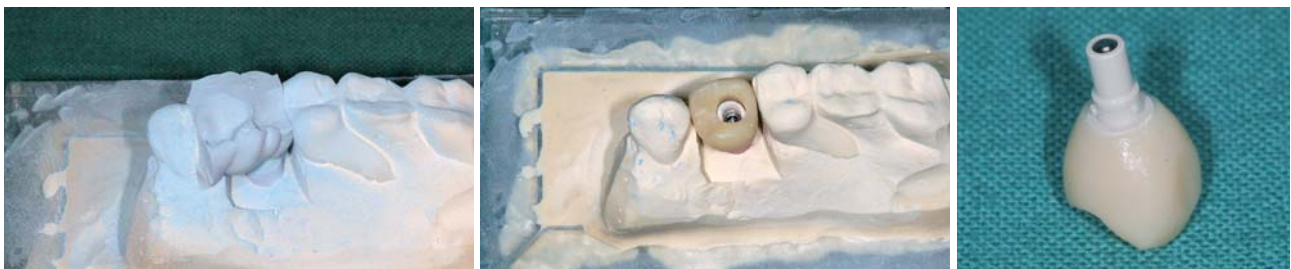


Abb. 5: Der Zwischenbiss zur korrekten Kauflächengestaltung. – **Abb. 6:** Die provisorische Krone auf dem Modell. Gut sichtbar das Schraubenloch, entstanden durch die Verlängerung des Abutments mit Wachsdraht. – **Abb. 7:** Die provisorische Krone mit dem provisorischen Abutment verklebt und fertig zum Einsetzen.

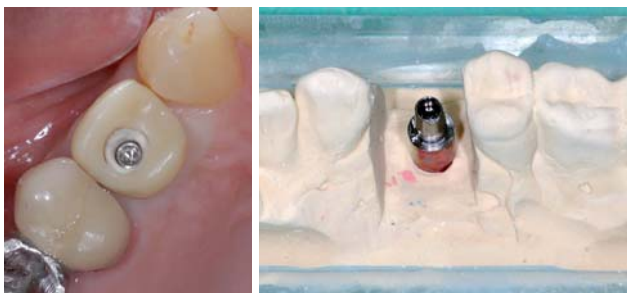

Abb. 8: Die provisorische Abutment-Krone im Mund. – **Abb. 9:** Die Titanbase auf dem Modell, die Zahnfleischmaske abgenommen.

wurde das Implantat eröffnet (Abb. 1). Die Schleimhautdicke betrug 4 mm und das Implantat stand sehr gut in der Zahnreihe, woraufhin beschlossen wurde, kein separates Abutment anzufertigen. Die Krone wurde als Monoblock-Krone aus IPS e.max CAD LT (Ivoclar) geplant. Sie sollte vom Zahntechniker mit der Titanbase verklebt werden. Die Krone wurde dann von okklusal direkt mit dem Implantat verschraubt und das Schraubenloch nachträglich mit einer Kompositfüllung versorgt. Da die eingesetzten Gingivaformer im Durchmesser immer zu klein sind, ist es oft nötig, das Emergenzprofil mithilfe einer provisorischen Abutment-Krone zu verbessern.

Abformung und Herstellung

Nach einer kurzen Ausheilzeit von vier Tagen erfolgte der Abdruck über einen CAMLOG-Abdruckpfosten für geschlossene Löffel (Abb. 2). Auf einen Abdruck des Gegenkiefers konnte aufgrund der geplanten Kronenherstellung mit dem CEREC-System verzichtet werden, vielmehr war nur die Anfertigung eines funktionellen Zwischenbisses aus METAL-BITE Blue-Scan nötig. Es wurde nun ein Arbeitsmodell mit abnehmbarer Zahnfleischmaske (dento-mask 21) aus esthetic-base 300 elfenbein erstellt (Abb. 3). Zur Scanvorbereitung wurde der Abdruckpfosten gegen ein provisorisches Abutment ausgetauscht, welches meist so lang ist, dass es die Okklusalfächen der Nachbarzähne deutlich (mindestens 2 mm) überragt. Dadurch wird sichergestellt, dass beim Schleifvorgang ein Loch für die okklusale Verschraubung entsteht. Sollte das nicht der Fall sein, muss das Abutment mit Wachsdraht verlängert werden (Abb. 4). Wichtig ist auch, dass es so parallelisiert wird, dass der Scanner alle Seiten einsehen kann. Nach leichter Mattierung mit CEREC-Optispray erfolgten die Aufnahmen mit der CEREC AC (Abb. 5).

Die Weiterverarbeitung der Scandaten und Konstruktion der provisorischen Krone wurde mit der CEREC-3D-Software 3.65 durchgeführt. Die Konstruktion entspricht jener einer normalen Krone.

Die provisorische Krone wurde mit der kleinen Schleifeinheit aus einem VITA CAD-Temp-Block A3,5 ausgeschliffen und auf das Modell aufgepasst (Abb. 6). Eine große Bedeutung kommt hier den Schleifparametern der Schleifeinheit zu, da die provisorische Krone einerseits stramm auf dem Abutment sitzen soll, aber andererseits auch nicht zu hoch stehen darf. Leider gibt es hier keine Standardwerte, da die Schleifeinheiten zwangsläufig unterschiedlich sind. Dem Anwender bleibt nur das Probieren. Nach Aufpassen und Politur der provisorischen Krone wird diese mit zahntechnischen Sekundenkleber mit dem Abutment verklebt (Abb. 7). Danach ist die Klebefuge nochmals sorgfältig zu polieren. Im Anschluss kann die Abutment-Krone im Mund einprobiert werden. Der Gingivarand sollte leicht anämisch sein (Abb. 8), da

ANZEIGE

Was sagen Sie Ihrem Patienten, wenn er fragt, ob eine Laserbehandlung nicht viel sinnvoller wäre?

Fragen wie diese gehören heute zum Praxisalltag. Sie sind ein Zeichen für die rasante Entwicklung in der Zahnheilkunde, die auch vor der Lasertechnologie keinen Halt gemacht hat.

Auf wissenschaftlich gesicherter Grundlage gibt es heute in folgenden Bereichen gesicherte Indikationen für den Einsatz von Dental-Lasern:

- Parodontologie
- Endodontie
- Chirurgie & Blutstillung
- Implantologie
- Schmerztherapie
- Laser-Bleaching
- Hartgewebe

Mit den „Made in Germany“ Dental-Lasergeräten von elexxion setzen Sie in Ihrer Praxis nicht nur neue Behandlungsstandards, sondern auch Impulse für mehr Wirtschaftlichkeit und eine verbesserte Wettbewerbssituation.

Zusammen mit unserem Vertriebspartner PLURADENT bieten wir Ihnen ein umfangreiches Seminarprogramm mit Laser-Kursen auch in Ihrer Region. Infos siehe bitte www.pluradent.de/veranstaltungen.html



elexxion AG
Schützenstrasse 84
78315 Radolfzell
www.elexxion.com

elexxion AG

Dental-Laser

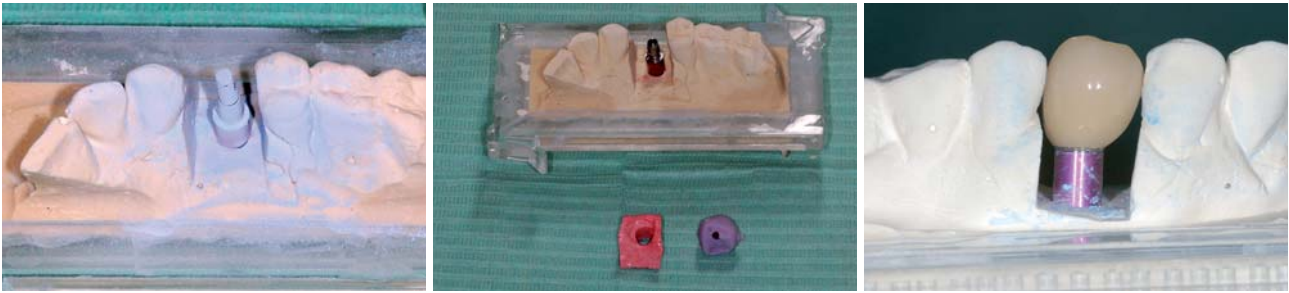


Abb. 10: Die Titanbase mit Wachsdraht verlängert und gepudert. – **Abb. 11:** Titanbase auf dem Modell, fertig ausgeschliffene Krone und Zahnfleischmaske. – **Abb. 12:** Die fertig kristallisierte Krone auf das Modell mit Titanbase aufgepasst.

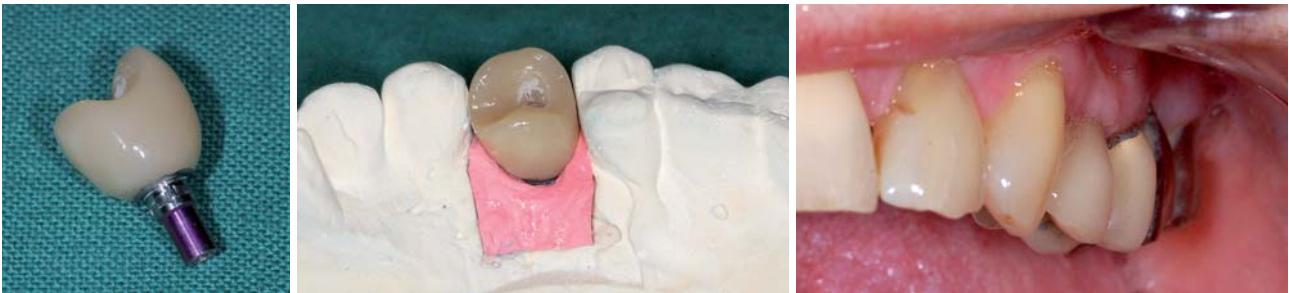

Abb. 13: Die Krone mit der Titanbase verklebt. – **Abb. 14:** Die fertige Abutment-Krone auf dem Modell. – **Abb. 15:** Die fertige Abutment-Krone im Mund.

dies zeigt, dass die Krone den Gingivarand leicht dehnt. Sollte ein noch größerer Durchmesser des Emergenzprofils nötig sein, so kann am Kronenrand Kunststoff aufgetragen werden.

Nach einer Tragedauer von ca. 14 Tagen mit zwischenzeitlicher Kontrolle wurde ein neuer Abdruck mit eingesetzten Abformpfosten angefertigt. Nach Herstellung eines Modells mit abnehmbarer Zahnfleischmaske, wie oben schon beschrieben, stellt das Modell nun die endgültige Situation dar (Abb. 9). Nun wird der Abformpfosten gegen die Titanbase CAD/CAM ausgetauscht. In der Regel muss sie nicht gekürzt werden. Beachte: Auf keinen Fall darf an den Außenflächen geschliffen werden. Die Titanbase wird nun mit Wachsdraht entsprechend verlängert, diese Bereiche und die Zahnfleischmaske leicht mattiert und eingescannt (Abb. 10). Die Konstruktion erfolgt im CEREC3D im Kronenmodus, als Material kam IPS e.max CAD LT Farbe A3,5 zur Anwendung. Bei richtiger Einstellung der Schleifparameter sitzt die Krone leicht klemmend auf der Titanbase. Sie wird nun auf dem Modell eingepasst, farblich individualisiert, glasiert und dann kristallisiert (Abb. 11 und 12). Es muss sehr darauf geachtet werden, dass das Innenlumen der Krone an den Rändern keine Glasur bekommt, da darin möglichst nicht geschliffen werden soll. Die Krone wird nun mit Panavia F2.0 auf dem Modell mit der Titanbase verklebt und nach Aushärtung die Klebefuge poliert. Die Krone ist nun fertig zum Einsetzen (Abb. 13 und 14).

Endkontrolle und Einsetzen

Bei richtiger Arbeit sollte das Einsetzen der Krone kein Problem darstellen. Meist müssen nur noch die Kontaktpunkte eingestellt werden (Abb. 15), wofür meist ein Gummipolierer reicht. Die Abutmentschraube wird nach Angaben des Herstellers mit einem ent-

sprechenden Drehmoment festgezogen und das Schraubenloch provisorisch verschlossen. Nach einer Woche erfolgt die Endkontrolle. Hier werden nochmals Okklusion, Artikulation und Kontaktpunkte ebenso wie der feste Sitz der Abutmentschraube kontrolliert. Das Schraubenloch wird später mit einer Kompositfüllung verschlossen.

Diskussion

Die vorgestellte Vorgehensweise stellt eine kostengünstige Möglichkeit der Versorgung dar. Damit dies möglich ist, müssen jedoch bestimmte Voraussetzungen erfüllt sein. Sehr wichtig ist, dass das Implantat nicht oder nur unwesentlich in der Mesial-Distalrichtung von der möglichen Einschubachse abweicht, da sich die fertige Krone sonst nicht einsetzen lässt. Weiterhin muss es möglich sein, das Schraubenloch in die Okklusalfäche zu legen, da sonst ästhetische Probleme zu erwarten sind. Derartige Hindernisse können auch im zervikalen Bereich entstehen, da hier die Keramikstärke der Krone relativ gering ist und es doch zum leichten Durchscheinen der Titanbase kommen kann. Im hoch ästhetischen Bereich ist es sicherer ein Zirkon-Abutment zu verwenden, das dann mit einer vollkeramischen Krone versorgt wird. ■

■ KONTAKT

ZA Hermann Loos

sachsen-ceramics
Chemnitzer Straße 72
09224 Chemnitz

Web: www.sachsen-ceramics.de