

Mock-up-Technik für Veneerversorgungen

Autor_Dr. Jürgen Wahlmann

_Waren Veneerversorgungen früher überwiegend durch den Wunsch der Patienten nach einer ästhetischen Verbesserung geprägt, so werden Veneers heute immer häufiger für medizinische Indikationen eingesetzt. Dies gilt gleichermaßen für konventionell präparierte Veneers wie für No Prep Veneers. Beide Veneertypen ermöglichen eine extrem substanzschonende Versorgung, die gesunde Zahnschubstanz maximal erhalten.

Da auch medizinisch notwendige, umfangreiche Veneerversorgungen die Möglichkeit bieten, das Lächeln und in vielen Fällen auch die Gesichtsästhetik zu verbessern, hat die Bedeutung der Mock-up-Technik für Veneerversorgungen in den letzten Jahren erheblich an Bedeutung gewonnen. Auch haben viele Patienten sehr konkrete Vorstellungen, wie ihr Lächeln nach der Behandlung aussehen soll. Gerade für diese Patienten ist jedoch die möglichst exakte Planbarkeit des späteren Ergebnisses entscheidend. Dafür benötigt der Behandler einen provisorischen Kunststoff, der nicht nur in der Lage ist, hoch ästhetische Ergebnisse zu liefern, sondern darüber hinaus auch eine entsprechende Langlebigkeit, Biege- und Bruchfestigkeit und Farbstabilität aufweist, falls das Mock-up aus medizinischen und/oder ästhetischen Gründen über einen längeren Zeitraum probetragen werden soll.

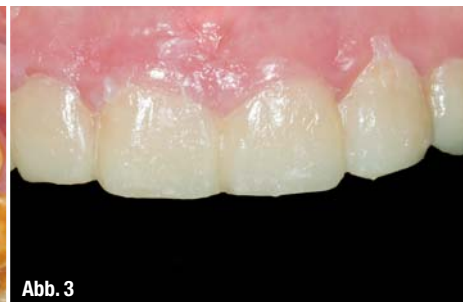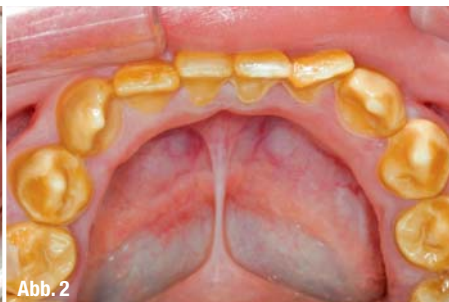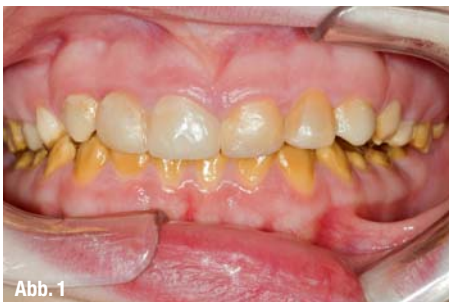_Fall 1

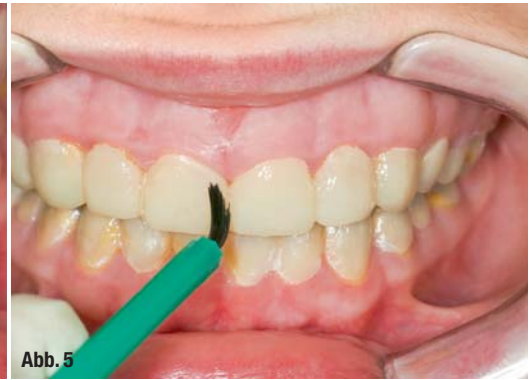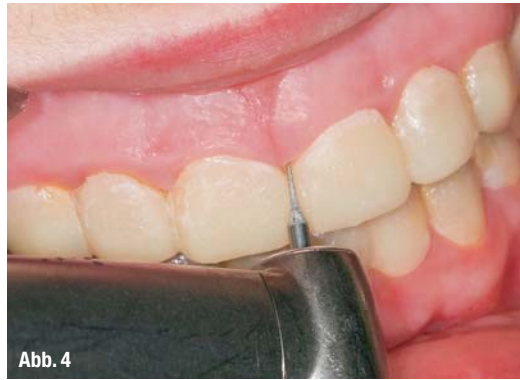Die 12-jährige Patientin leidet unter einer Amelogenese Imperfecta. Abbildung 1 zeigt die Ausgangssi-

tuation. Die Zähne 12–22 waren vom Vorbehandler bereits mit Composite-Füllungen versorgt worden. In Abbildung 2 wird die extreme Ausprägung der Erkrankung deutlich.

Sowohl im Ober- als auch im Unterkiefer sind sämtliche Zähne massiv betroffen und gelblich-bräunlich verfärbt. Eine konventionelle Kronenversorgung verbietet sich aufgrund des Alters der Patientin, da eine Hohlkehlpräparation einen weiteren Verlust an Zahnschubstanz, einhergehend mit einem nicht zu vertretenden Risiko einer Nervschädigung bedeuten würde. Daher erfolgte eine Planung für eine non-invasive Versorgung mit No Prep-Veneers und Teilkronen mit vorhergehender Versorgung mit Langzeitprovisorien. Zunächst wurde mit Status Blue eine Situationsabformung vorgenommen sowie eine Bissnahme mit dem DIR-System durchgeführt.

Es folgte eine Bisshebung mit einer DIR-Schiene, die die Patientin für acht Wochen trug. Die dann erneut durchgeführte DIR-Messung bestätigte die gefundene Position. In dieser Position wurde für die Patientin ein Wax-up erstellt. Über dieses Wax-up wird ein Silikonwall im Sinne eines Korrekturabdruckes genommen. Hierbei ist von entscheidender Bedeutung, dass zunächst der Techniker ein absolut exaktes Wax-up erstellt, gerade Übermodellationen im gingivalen Bereich sind hier nicht zu akzeptieren. Auch an den Silikonwall sind hohe Anforderungen zu stellen. Nur wenn dieser exakt die Details des Wax-up wiedergibt, ist später bei der Mock-up-Erstellung sichergestellt, dass eine problemlose Aus-





arbeitung im Mund des Patienten erfolgen kann. Die Erstellung des Mock-up gestaltet sich extrem einfach und ist problemlos (außer der Ausarbeitung des Randes) an eine entsprechend geschulte Mitarbeiterin zu delegieren. Der Silikonwall wird mit Luxatemp Star aufgefüllt. Hierbei ist besonders auf eine blasenfreie Befüllung zu achten. Daher sollte die Mischkanüle immer am Boden des Silikonwalls geführt werden.

Anschließend wird der aufgefüllte Silikonwall in den Mund des Patienten gebracht und sollte dort druckfrei drei Minuten, also 30 Sekunden länger als vom Hersteller empfohlen, verbleiben. Dadurch wird sichergestellt, dass das Luxatemp Star seine Endhärte erreicht hat und das Mock-up beim Entfernen des Silikonwalls weder beschädigt noch teilweise entfernt wird. Die gesamte Ausarbeitung erfolgt bei dieser Technik intraoral.

Abbildung 3 zeigt die Situation direkt nach der Entnahme des Silikonwalls. Es ist nur eine dünne Pressfahne vorhanden, die mit einem „Moskito“-Bur (Frank Dental) entfernt wird. Abbildung 4 zeigt die Überarbeitung des Randes, hierbei ist besonders auf die Freilegung der Papille zu achten.

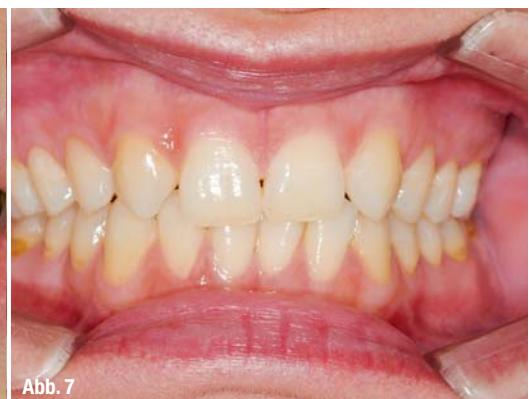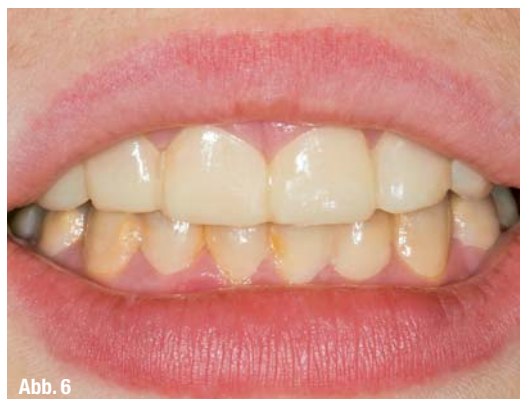Im nächsten Schritt wird Luxatemp Glaze & Bond (Abb. 5) aufgetragen, verblasen und lichtgehärtet. Dadurch wird eine hochglänzende, gegen Verfärbungen unempfindliche und hoch ästhetische Oberfläche geschaffen.

Abbildung 6 zeigt das fertige Mock-up. Bemerkenswerterweise benötigt die Anfertigung des Mock-up

nur zehn Minuten. Mit Luxatemp Star und Luxatemp Glaze & Bond in Kombination mit einem Wax-up sowie Silikonwall steht somit eine einfache, schnelle und effiziente Methode zur Verfügung, dem Patienten nicht nur eine exakte Voransicht inklusive einer möglichen Farbänderung seines späteren Behandlungsergebnisses zu geben, sondern aufgrund der optimalen Materialeigenschaften (verbesserte Biege- und Bruchfestigkeit sowie Langzeitfarbstabilität) auch über einen längeren Zeitraum probetragen zu lassen. Im Falle unserer 12-jährigen Patientin berichtete die Mutter, dass sie wenige Tage nach Eingliederung des Mock-up einen Anruf der Klassenlehrerin erhielt, die berichtete, dass ihre Tochter plötzlich eine rege mündliche Unterrichts-beteiligung zeigt. Dies macht deutlich, wie einschränkend ästhetische Probleme für Patienten sein können.

Fall 2

Die 28-jährige Patientin stellte sich mit funktionellen Problemen in unserer Praxis vor. Es lag eine Nichtanlage der Zähne 12 und 22 vor mit Zustand nach kieferorthopädischer Vorbehandlung (Abb. 7). Alle Zähne waren mesialisiert worden, die Lücken waren weitgehend geschlossen. Die Patientin klagte über häufige Kopfschmerzattacken. Nach Abschluss der funktionellen Untersuchungen (Cadiax Compact und DIR-System) wurde ein diagnostisches Wax-up durchgeführt und mit der Patientin



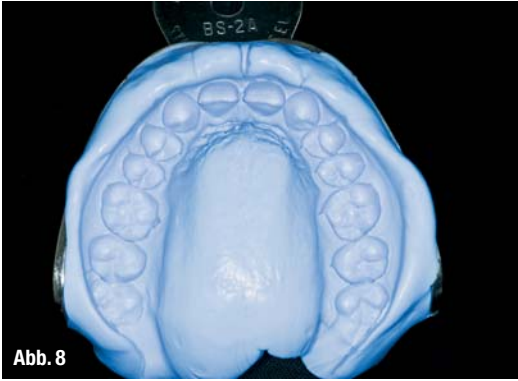


Abb. 8

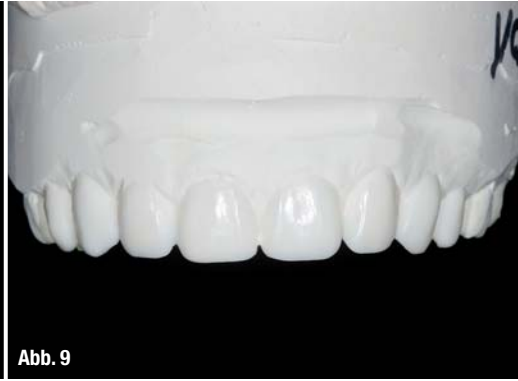

Abb. 9

besprochen. Dafür wurde zunächst ein Abdruck mit Status Blue genommen.

Abbildung 8 zeigt, wie exakt Status Blue selbst feinste Details zeichnet.

Beim Befüllen des Abdrucklöffels ist unbedingt darauf zu achten, dass die Mischkanüle am Boden des Löffels gehalten wird, um den Abdrucklöffel blasenfrei zu befüllen.

Die Patientin war jedoch bezüglich der daraus resultierenden ästhetischen Veränderung (die Eckzähne sollten durch Veneers zu seitlichen Schneidezähnen, die ersten Prämolaren zu Eckzähnen werden) besorgt und unsicher, wie sie nach Eingliederung der Veneerversorgung aussehen würde. Diese Ängste der Patienten sollten unbedingt ernst genommen werden. Auch die aus zahnmedizinischer Sicht gelungenste Versorgung ist ein Misserfolg, wenn die entstandene ästhetische Veränderung vom Patienten nicht akzeptiert wird. Mit der Mock-up-Technik hat der Behandler hier ein Verfahren an der Hand, das schnell und einfach eine Abklärung der Ästhetik ermöglicht.

Die Umsetzung des Wax-up als Mock-up ist in diesem Fall nicht ohne Weiteres möglich. Da die Entscheidung der Patientin, die Versorgung durchzuführen, noch nicht gefallen ist, ist die Erstellung eines perfekten Wax-up nicht möglich, da ansonsten vor der Wax-up-Erstellung auf dem Modell im Bereich der Eckzahnspitzen und des bukkalen Bauches der Eckzähne radiert werden müsste. Dies ist jedoch nicht akzeptabel, denn dann müsste diese

Zahnschubstanz vor der Mock-up-Erstellung ebenfalls entfernt werden. Daher wird zunächst ein Wax-up erstellt, bei dem keine Radierung am Modell vorgenommen wird. Damit ist zwar kein perfektes funktionelles wie ästhetisches Mock-up möglich, aber die Patientin erhält einen guten Eindruck, wohin die Reise geht. Abbildung 9 zeigt das vorläufige Wax-up.

Aufgrund der nicht durchgeführten Radierungen sind die seitlichen Schneidezähne etwas zu lang und zu bauchig. Dennoch ist das ästhetische Ergebnis des Mock-up beeindruckend (Abb. 10 und 11), obwohl in diesem Fall sogar ohne Luxatemp Glaze & Bond gearbeitet wurde.

Mit minimalem Aufwand ist es möglich, der Patientin eine exakte Vorstellung der späteren Situation zu geben. Vor Entfernung des Mock-up werden noch Fotos gefertigt, ausgedruckt und der Patientin mitgegeben. Wie häufig wollte auch diese Patientin die Praxis ungern ohne Mock-up verlassen.

Fazit

Die verbesserten Materialeigenschaften von Luxatemp Star machen dieses Material zur perfekten Lösung nicht nur für herkömmliche Mock-ups, sondern auch für funktionelle Fälle, bei denen das Mock-up über einen längeren Zeitraum getragen wird, um z.B. die Bisserrhöhung sukzessive durchzuführen und zu testen.

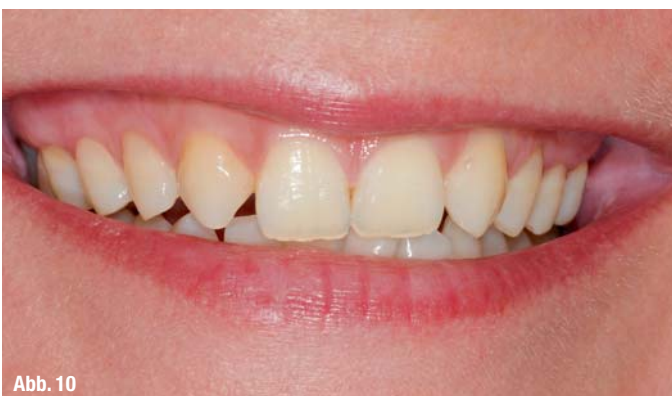

Abb. 10

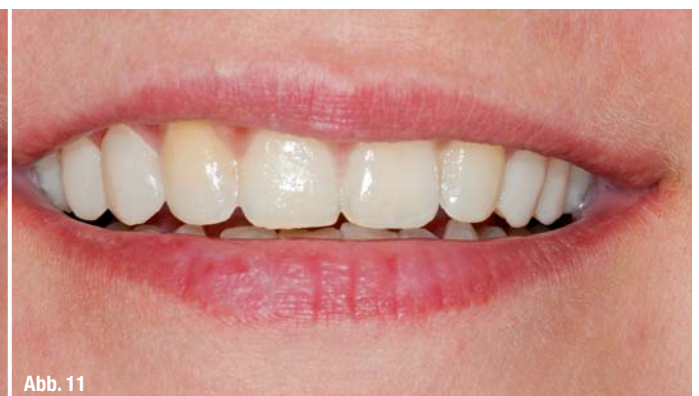

Abb. 11

_Kontakt **cosmetic**
dentistry



Dr. Jürgen Wahlmann
Oldenburger Straße 13
26188 Edeweicht
Tel.: 0 44 05/40 50
Fax: 0 44 05/55 38
E-Mail:
wahlmann@drwahlmann.de
www.drwahlmann.de

