

KISS-Prinzipien der Ästhetischen Implantologie Teil 3

Autoren_Vis. Prof. Dr. Dr. Andreas H. Valentin, ZTM Christian Hamm,
Koautor_Fumihiko Watanabe, Professor & Chairman

_Die Entscheidung zu einer Sofortimplantation ist dann als grenzwertig zu bezeichnen, wenn neben einer fraglichen Primärstabilität und transversalem Knochenverlust auch ein deutlicher vertikaler Knochenverlust vorliegt. Die Wiederherstellung vertikaler Substanzverluste gehört zu dem schwierigsten Problembereich in der (ästhetischen) Implantologie. Wie schon in den beiden ersten Teilen dargestellt wurde, kann ein Vertikalverlust durch den Einsatz des transgingivalen Platform Switching oft kompensiert werden, allerdings gibt es auch hier natürliche (biotypbedingte) Grenzen. Es muss dem Patienten daher vor Behandlungsbeginn sehr deutlich erklärt werden, dass ein optimales Behandlungsergebnis unter Umständen aufgrund der vorliegenden Defektsituation in einem Eingriff nicht zu erreichen ist. Je weiter die Indikation von der Standardimplantation sich entfernt, umso schwieriger wird die Umsetzung des „All-in-One“-Konzeptes, gleichzeitig wächst die Chance auf einen zumindest teilweisen Misserfolg. Nach dem Motto, „was lange währt, wird auch nicht immer gut“, ist festzustellen, dass insbesondere bei ausgedehnten Defekten das zwei- oder mehrphasige Therapiekonzept alles andere als sicher ist, da die Anzahl der chirurgischen Interventionen naturgemäß auch die Anzahl der potenziellen Komplikationen erhöht.

_Fall 1: Biotyp I, Klasse III–IV

Ein 18-jähriger junger Mann stellte sich mit Beschwerden an einem ankylosierten Zahn 21 vor. Im Alter von 15 Jahren wurde der Zahn 21 bei einem Fahrradunfall in toto avulsiert und sofort nach extroraler Wurzelbehandlung replantiert und prothetisch versorgt. Im Zuge der weiteren Entwicklung des Kopf-Gesichtsskeletts kam es naturgemäß zu einem lokalen

Wachstumsstopp des Kieferknochens an der Replantationsstelle. Daraufhin begab sich der Patient in eine kieferorthopädische Behandlung mit dem Ziel, u.a. den Zahn 21 forciert zu elongieren. Im Zuge der Behandlung stellten sich deutliche Resorptionserscheinungen an der Wurzel sowie eine Lockerung des Zahnes 21 ein (Abb.1).

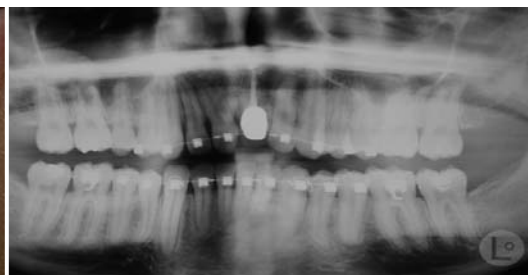
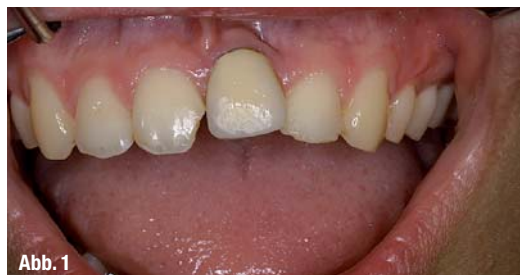Nach vorsichtiger Entfernung des Zahnes (Periotom) zeigte sich das Ausmaß der knöchernen Resorption. Trotz fehlenden parodontalem Ligament und Ankylosierung konnte ein Großteil des Zahnes in toto durch Rotation extrahiert werden. Die Wurzelspitze brach bei der Zahnentfernung ab und musste mittels Trepanfräse ausgefräst werden, wodurch sich der apikale Defekt noch vergrößerte (Abb. 2). Der vestibuläre Unterschied im Knochenniveau zwischen Regio 11 und 21 betrug vor Behandlungsbeginn vertikal ca. 8 mm.

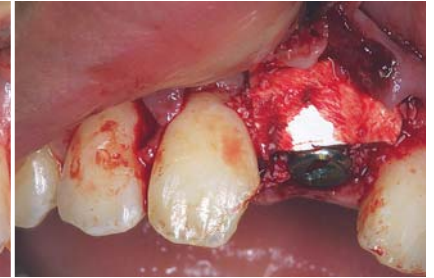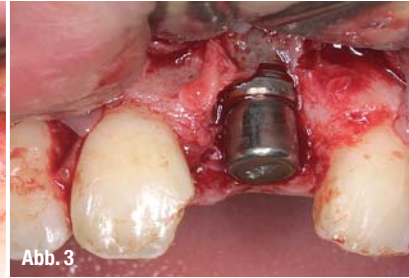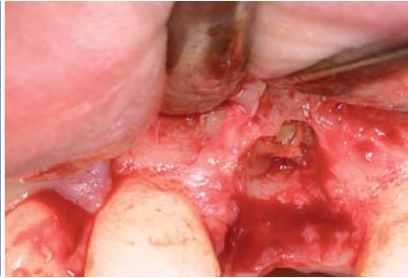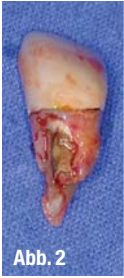Ein Implantat der Länge 15 mm und des Durchmessers 5,5 mm konnte primärstabil eingesetzt werden. Dabei wurde das Implantat ca. 5 mm unterhalb des approximalen Knochenlevels gesetzt und überragte dennoch die vestibuläre Knochenbegrenzung um 2 mm. Das Implantat wurde mit einem konventionellen durchmesserreduzierten Gingivaformer (Durchmesser 4,5, Höhe 5 mm) transgingival so versorgt, dass dieser bündig mit dem Zahnfleischlevel abschloss (Abb. 3).

Die Wundheilung gestaltete sich komplikationslos, es zeigte sich, dass sich im Laufe der Osseointegrationszeit von drei Monaten stabile periimplantäre Verhältnisse ausbildeten und sich sogar die konvexe Struktur des Jugum alveolare wieder ausbildete. Durch die Kombination von:

- + subkrestalem Inserieren des Implantates
- + lokaler Augmentation mit resorptionsstabilen Materialien

Abb. 1_ Ankylosierter Zahn 21 mit lokalem Wachstumsstopp nach Replantation im jugendlichen Alter nach Frontzahntrauma. Die kieferorthopädischen Maßnahmen hatten keinen Erfolg.

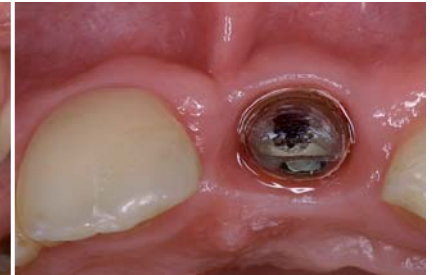
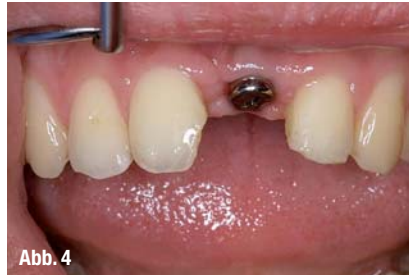


+ transgingivales Einheilen
+ Platform Switching

wurde in diesem Falle eine vertikale Augmentation von 8 mm erreicht. Auf der Abbildung 4 ist zu sehen, dass die intraoperativ erzeugte neue Vertikale stabil geblieben war und dass sich die Einstellung der biologischen Breite nach dem Platform Switch ausgerichtet hatte. Im Vergleich zwischen Ausgangsbefund und Ergebnis direkt nach dem Einsetzen der Krone 21 ist zu erkennen, dass die Kombination der vier Techniken den Erfolg gebracht hatte (Abb. 5).

Implantologische Versorgungen können in der richtigen Technik eingesetzt dazu beitragen, dass sowohl Hart- als auch Weichgewebe wieder aufgebaut werden können, und zwar ohne dass multiple präimplantologische Maßnahmen durchgeführt werden müssen. In der Zahnfilmaufnahme fünf Jahre postoperativ ist zu erkennen, dass sich der interdentale, papillenträgende Knochen fast 5 mm oberhalb der Implantat-Aufbau-Verbindung stabilisiert hat (Abb. 6). Erstaunlich war in diesem Falle, dass eine enorm große Vertikaldimension neu geschaffen und langfristig stabilisiert werden konnte. Alternativtherapien wie z. B. primäres Bone Block Onlay Grafting, welches bei derartigen Kombinationsdefekten am häufigsten indiziert ist, sowie anschließender Implantation, wäre in allen Belangen (finanziell, operative Belastung) deutlich aufwendiger gewesen, insbesondere die Rekonstruktion der Papillen betreffend. Der schonenden Behandlung des Interface in der prothetischen Wiederherstellungsphase kommt eine große Bedeutung zu. Durch Platform Switching in der chirurgischen Phase lässt sich das Gesetz der biologischen Breite zum Vorteil von Ästhetik und Funktion umprogrammieren. Der Interfacebereich bleibt hier von den prothetischen Maßnahmen unberührt, das Auf- und Abschrauben der Aufbauten und deren Wechsel während der Anproben hat keinen Einfluss auf das kres-



tale Knochenremodeling. Wenn dieses Platform Switching zusammen mit einer Augmentation mit wenig resorbierbaren exogenen Materialien durchgeführt wird, ist die Chance, dass sich auf der Implantatstufe Knochen ausbildet, sehr hoch. Es ist derzeit wissenschaftlich nicht gesichert, ob zwingenderweise Knochen sich auf der Stufe bilden muss oder ob eine Schulterauflagerung mit Bindegewebsstrukturen ausreicht, um eine Interfaceabdichtung und Papillenstabilität zu gewährleisten.

Viele Autoren gehen davon aus, dass es bei dem prothetisch bedingten Auswechseln von Sekundärteilen zu einem wiederholten Abreißen des hemidesmosomalen Attachments um den Zahnfleischformer oder den provisorischen Kronenaufbau kommt. Diese Mikrotraumen begünstigen unter Umständen die Ausbildung von Dehiscenzen und Periimplantitis mit Knochenabbau. Zur Vermeidung solcher Eventualitäten können mit einem neuen Abformmodus (Encode®) die Anzahl der Mikrotraumen im periimplantären Sulkus minimiert werden.

__Fall 2: Biotyp II, Klasse III – Encode®

Das klinische Ausgangsbild (Abb. 7) des 65-jährigen Patienten zeigt den Zustand des Zahnes 11 mit apikaler Beherdung. Der Zahn war 35 Jahre wurzelbehandelt und bildete im Laufe der Jahre eine deutliche Osteolyse aus. Nach Zahnentfernung zeigt sich auch hier typischerweise ein fast vollständiger Verlust der

Abb. 2_ Nach Entfernung des ankylosierten Zahnes 21 verbleibt die Wurzelspitze noch in situ und muss ausgefräst werden.

Abb. 3_ Sofortimplantat mit Plattform-reduziertem Gingivaformer der Höhe 5 mm und lokaler Augmentation. Der angebrochene Zahn 11 wurde zu einem späteren Zeitpunkt mit Composite versorgt.

Abb. 4_ Klinischer Zustand nach Implantateinheilung mit Gingivaformer und Kronenaufbau 21. Der Eckenaufbau 11 wurde zur Kontaktpunktherstellung zwischenzeitlich durchgeführt.

Abb. 5_ Im direkten Vorher-Nachher-Vergleich wird der Vorteil der Kombination von Platform Switching und Sofortimplantation deutlich.

Abb. 6_ Nach fünfjähriger Tragedauer ist eine leichte Verfärbung der Frontzahnfüllung zu erkennen. Röntgenologisch imponieren die stabilen Knochenverhältnisse des Interface am Implantat 21.

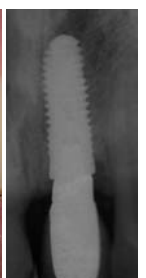
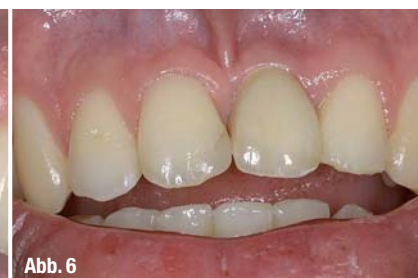
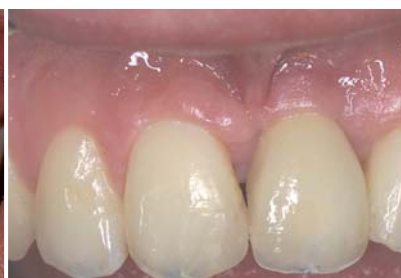
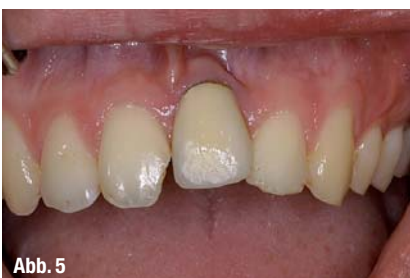Abb. 5

Abb. 6

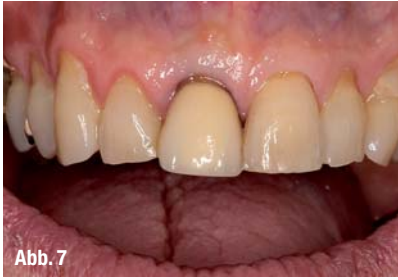

Abb. 7

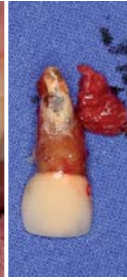

Abb. 8

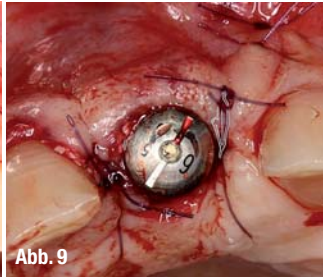
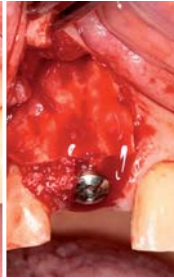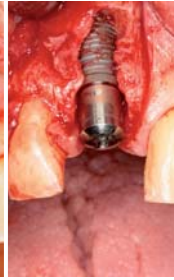
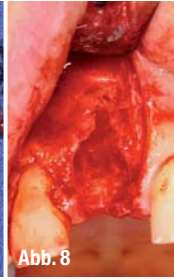


Abb. 9

Abb. 7_ Apikale Behinderung des Zahnes 11 und Wurzelresorption.

Abb. 8_ Bilderserie des operativen Vorgehens. Anstelle eines konventionellen Gingivaformers wurde ein oberflächencodiertes Encode® Abutment eingesetzt.

Abb. 9_ Codierung des Encode® Abutments mit Plattform-reduzierten Implantat (Durchmesser des Implantates = 6 mm, prothetische Plattform = 5 mm)

Abb. 10_ Nach Einheilen des Implantates erfolgt die Abformung über den codierten Encode® Abutment. Die Abformung wird eingescannt und der passende Aufbau als auch die dazugehörige Krone können in Zirkon oder Titan individuell gefräst werden.

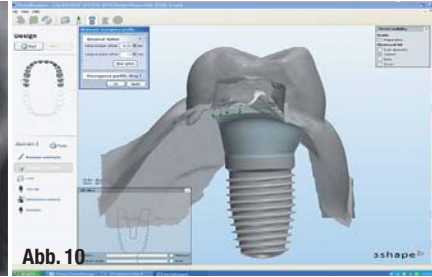
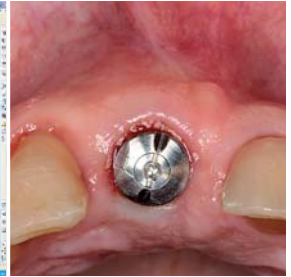


Abb. 10



vestibulären Knochenlamelle. Das selbstschneidende Implantat konnte mit ausreichender Primärstabilität (35 Ncm) ca. 3 mm subkrestal eingesetzt werden und nach lokaler Augmentation mit einem plattformreduzierten und codierten Encode® Abutment gingival versorgt werden (Abb. 8 und 9).

Nach ausreichender Osseointegrationszeit von drei Monaten konnte das Implantat prothetisch versorgt werden.

Hierbei wurde im Gegensatz zu dem konventionellen Vorgehen mit dem Einsatz von Abformpfosten die Abformung in der ersten Sitzung direkt über den Encode® Abutment durchgeführt (Abb. 10). Diese Abformung wird dann in ein Speziallabor geschickt, welches die Codierung des Encode® Abutments einscann und einen CAD/CAM-gefertigten Aufbau aus Titan bzw. Zirkon sowie die dazugehörige Krone direkt herstellen kann.

Diese Technik hat den zusätzlichen gewebeschonenden Vorteil, dass das codierte Encode® Abutment nur einmal ausgedreht werden muss und anschließend sofort Aufbau und Krone eingegliedert werden können. Dies ist nicht nur ein terminsparender Prozess, sondern gleichzeitig werden auch die Strukturen des Interface und des Implantatulus maximal geschont und die Irritationen, die sich durch häufiges Wechseln von Sekundärteilen ergeben können, auf ein Minimum reduziert.

In der zweiten Sitzung wird das Encode® Abutment einmalig ausgedreht, der präfabrizierte Kronenaufbau eingesetzt und sofort danach die präfabrizierte Krone (provisorisch) zementiert (Abb. 11).

Auf diese Art und Weise wurde die Einzelzahnücke schnell, schonend, zeitsparend und effektiv versorgt. Neben der Sofortimplantation und dem Plattform Switching steht mit der Encode® Technik ein weiteres, effektives und gewebeschonendes Verfahren zur Verfügung, welches die bislang vorgestellten Techniken komplettieren kann.

Ausblick

Im vierten Teil der Publikationsreihe wird die Indikationsklasse IV für diejenigen Fälle abgehandelt, die nicht sofort implantierbar sind, sondern eine präimplantologische Augmentation benötigen. Auch hier wird ein effektiver Aufwand-Nutzen-Prinzip präsentiert werden, welches die Anzahl und das Ausmaß der aufbauenden präimplantologischen Maßnahmen auf ein Minimum reduzieren kann.

Abb. 11_ Der CAD/CAM-hergestellte Titanaufbau wird eingesetzt und in der gleichen Sitzung mit der fertigen Krone endversorgt. Das Ergebnis ist zufriedenstellend.

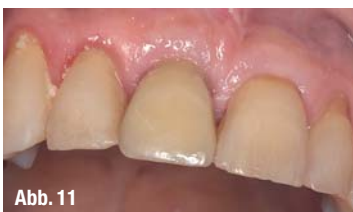
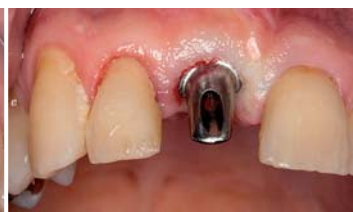
Abb. 11



<u>Kontakt</u>		cosmetic dentistry
Prof. Dr. Dr. Andreas H. Valentin Zahnmedizinische Klinik am Wasserturm ZKW 07, 13 (Planken), 68161 Mannheim		
ZTM Christian Hamm Zahntechnik HAMM Dental Weierstraße 18a, 77866 Rheinau		
Fumihiko Watanabe Professor & Chairman Dept. of Crown & Bridge School of Life Dentistry at Niigata, The Nippon Dental University 1-8, Hamaura-cho, Niigata, 951-8580, Japan		
