

Einen Standpunkt haben und dennoch beweglich sein – Wie viel **CAD/CAM-Technologie** braucht Implantatfunktion und -Ästhetik wirklich?

Autoren_Dr. med. dent. Peter Gehrke, ZA Octavio Weinhold, ZTM Oliver Fackler, ZTM Helmut Storck

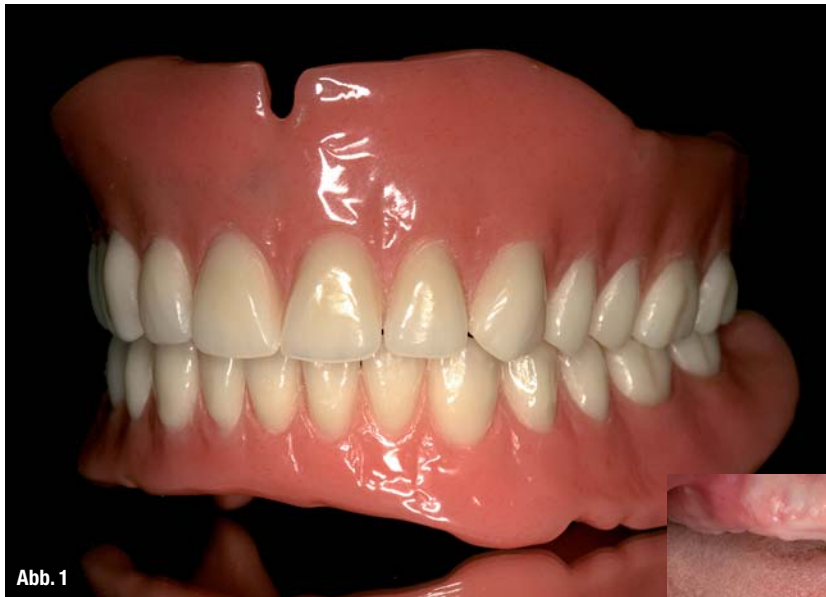

Abb. 1

Abb. 1 _Funktionelle OK- und UK-Totalprothese als Ausgangsideal für die spätere virtuelle Implantatplanung.

Abb. 2 _Unbezahnte Patientin.

Abb. 3 _Scan-Prothesen für DVT-Aufnahmen mit bariumsulfathaltigem Kunststoff im Bereich der geplanten prothetischen Suprakonstruktion.

Abb. 4 _Digitale Volumetomografie: 3-D-Darstellung OK und UK.

Abb. 5 _ Virtuelle Computer-Implantatplanung im Oberkiefer. Okklusale Ansicht (ExpertEase®, DENTSPY Friadent).

Abb. 6 _ Virtuelle Computer-Implantatplanung im Unterkiefer. Laterale Ansicht.

Abb. 7 _Knochengelagerte Bohr- und Implantatinsertionschablone für den Oberkiefer.

Einleitung

Die dreidimensionale Bildgebung entwickelt sich in den verschiedenen Disziplinen der Zahnmedizin zunehmend zum Standard. Die digitale Volumetomografie (DVT) kann die Computertomografie (CT) im zahnärztlichen Indikationsspektrum weitgehend ersetzen und ermöglicht damit häufig die Vermeidung entscheidender Nachteile der CT; wie z.B. die schwierige Verfügbarkeit und die erhöhte Strahlenbelastung. Bei einem CT ist die Strahlendosis bis zu 40-fach höher als bei einer modernen DVT-Aufnahme. Eine Röntgenquelle, die zur Reduzierung der Strahlenbelastung mit einem Röntgenkegel arbeitet, erstellt beim DVT in nur wenigen Sekunden 200 Einzelbilder vom Kopf, den Zähnen oder den Kiefergelenken. Diese Schnittbilder können per Computer zu einem dreidimensio-

nen Digital-Datensatz verarbeitet werden und erlauben eine 3-D-Rekonstruktion und Ansicht der Kiefer in jeder beliebigen Ebene. Um den therapeutischen Umfang bei einer implantologischen Therapie zur Wiederherstellung der Kaufunktion genau zu bestimmen, ist es wichtig, das vorhandene Knochenangebot unter quantitativen und qualitativen Aspekten zu evaluieren. Obwohl man über viele Jahre für die Implantatplanung die Anfertigung einer Panoramaschichtaufnahme für ausreichend hielt, tritt diese Ansicht mit zunehmender klinischer Erfahrung mit der DVT immer mehr in den Hintergrund. Einige unveröffentlichte Ergebnisse einer

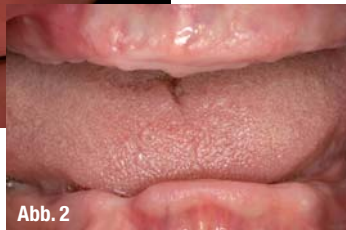

Abb. 2

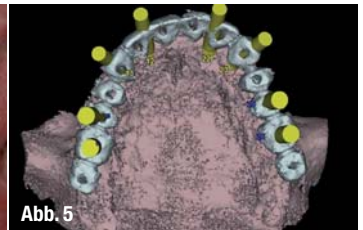


Abb. 5

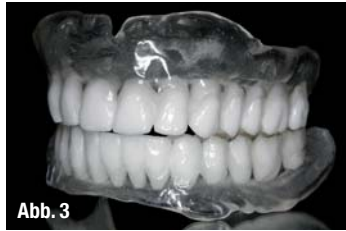

Abb. 3

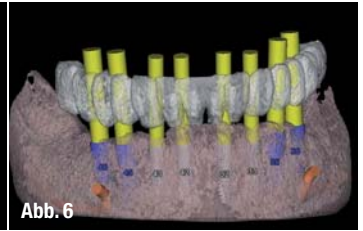


Abb. 6

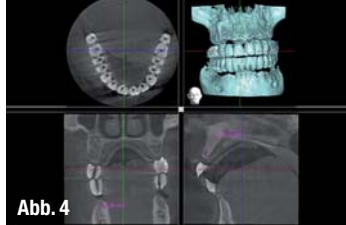

Abb. 4

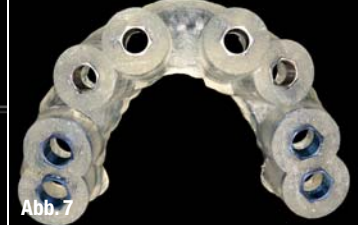

Abb. 7

quantitativen Auswertung von Volumetomografien, bei ausreichendem vertikalen Knochenangebot in der Panoramaschichtaufnahme zeigten, dass in ca. 20% der Fälle überraschende Nebenbefunde im Hinblick auf die Implantatplanung gefunden werden. Der Einsatz zur Diagnostik vor operativen

Eingriffen kann zur Reduktion der Invasivität und folglich zur Senkung des Komplikationsrisikos und der postoperativen Beschwerden für den Patienten führen. Daher lautet die aktuelle Empfehlung der DGZMK, dass eine computergestützte Implantatplanung auf der Basis dreidimensionaler Röntgenverfahren mithilfe der DVT durchgeführt werden sollte.

Das prothetische Ziel bestimmt die Wege der Chirurgie

Die dentale Implantologie hat sich in den letzten Jahren nachhaltig zur funktionellen und ästhetischen oralen Rehabilitation durchgesetzt. Zur optimalen Versorgung stehen unterschiedliche diagnostische und therapeutische Verfahren zur Verfügung.² Eine Technik, die präoperative Planung zu verbessern, stellt die Einbeziehung von dreidimensionalen DVT-Aufnahmen als Implantatplanungsgrundlage dar. Die genaue Kenntnis der anatomischen Situation erlaubt es, vorhandenes Knochenangebot auszunutzen, notwendige Augmentationen vorherzusehen und anatomische Strukturen sicher zu schonen.¹¹ Auf ein großflächiges Aufklappen zur Darstellung aller anatomischen Strukturen kann oftmals im Sinne eines minimalinvasiven Behandlungskonzeptes verzichtet werden.^{1,3,8,10} Zur

korrekten Übertragung der dreidimensional orientierten präimplantologischen Planung haben sich verschiedene Verfahren etabliert.^{14,17} Man unterscheidet dabei dynamische von statischen Verfahren. Dynamische Verfahren zeichnen sich durch die Möglichkeit einer intraoperativen Navigation aus. Diese erlauben dem Behandler, den Implantatbohrer räumlich frei zu führen, während dessen Position auf einem Bildschirm in Echtzeit und räumlich korrekter Relation, zu den im Vorfeld der OP angefertigten Bilddaten des Patienten, dargestellt wird.⁶ Bei statischen Verfahren werden präoperativ hergestellte Bohrschablonen mithilfe von computerge-




Abb. 8

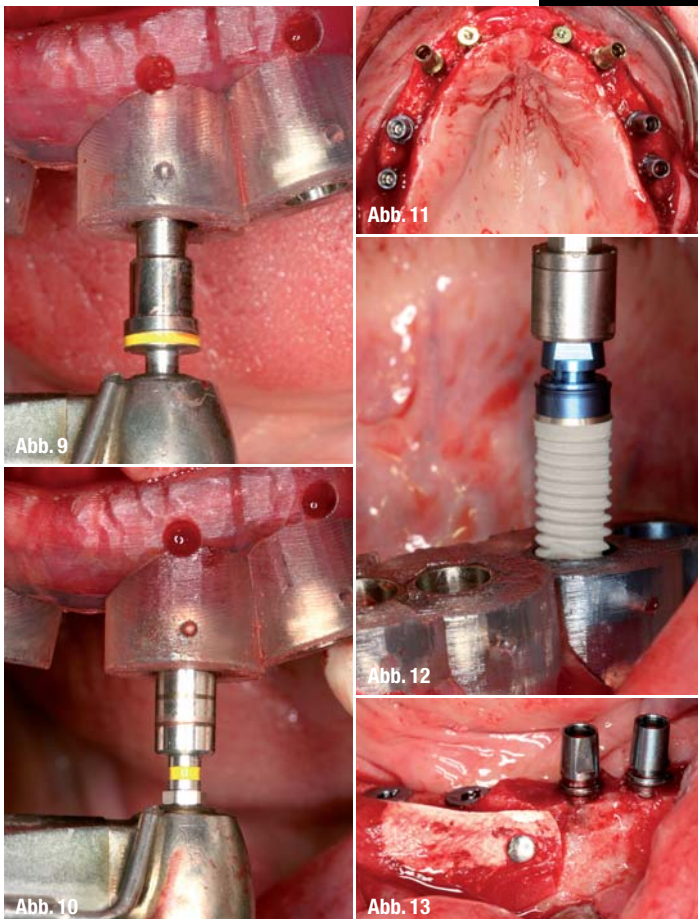


Abb. 9

Abb. 11

Abb. 12

Abb. 10

Abb. 13

stützter Technik (CAS) angewendet.^{4,7,13,15,18}

Grundlage der statischen Navigation ist eine dreidimensionale Bildgebung in Form einer digitalen Volumentomografie (DVT). Im Rahmen des Prinzips des „Backward Planings“ legen Implantologe, Prothetiker und Zahntechniker zunächst über ein Wax-up die aus ästhetischer und funktioneller Sicht optimale zukünftige prothetische Versorgung fest. Diese Situation wird über eine röntgenopake Schiene festgehalten, die der Patient während einer DVT-Aufnahme trägt. Zur räumlichen Registrierung der Bilddaten mit der realen Situation werden die Schablonen entweder mit einem systemspezifischen Referenzkörper versehen oder direkt in Stereolithografie-

Abb. 8 Oberkiefer-Stereolithografiemodell mit knochengelagerter Bohrschablone (ExpertEase®, DENTSPLY Friadent).

Abb. 9 Chirurgische Implantatbett-aufbereitung mit knochengelagerter Bohrschablone in situ.

Abb. 10 Gewindeschneiden, Krestalbohren und schablonengeführte Implantatinsertion (XiVE® Ø 3,8 mm, DENTSPLY Friadent).

Abb. 11 Zustand nach Implantatinsertion im Oberkiefer, Implantate in situ.

Abb. 12 Schablonengeführte Implantatinsertion im Unterkiefer (XiVE® Ø 4,5 mm, DENTSPLY Friadent).

Abb. 13 Knochenaugmentation und Fixierung des Augmentates mit resorbierbarer Membran und Membrannägeln (Bio-Oss®, Geistlich).

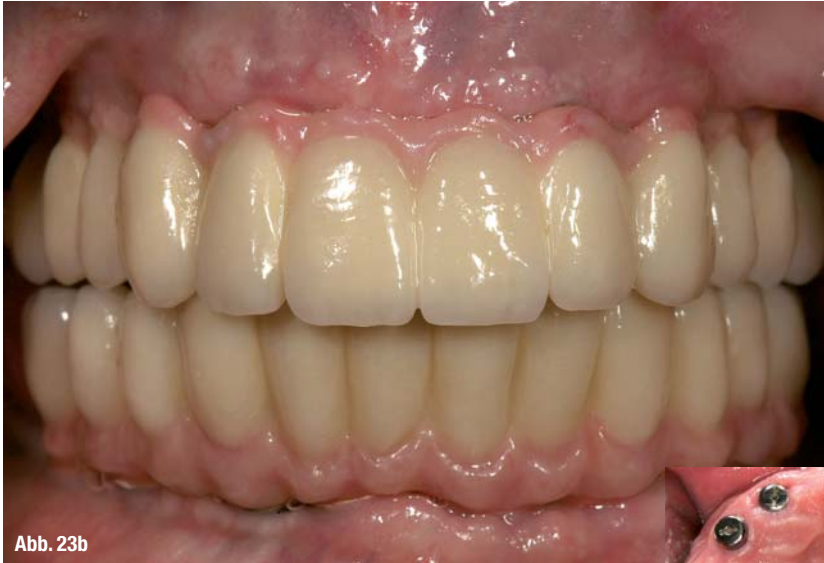

Abb. 23b

Abb. 14_ Versorgung der Implantate mit Gingivaformern nach Osseointegration und Freilegung.

Abb. 15_ Geschlossene Implantatabformung im Ober- und Unterkiefer.

Abb. 16 und 17_ Implantatabument- und Gerüsteinprobe für Langzeitprovisorium (Therapeutikum).

Abb. 18_ Wachsaufstellung der Ober- und Unterkieferzähne für die Ästhetikeinprobe.

Abb. 19_ Kunststoffverblendete Langzeitprovisorien (LZP) auf Metallbasen zur muskulären Kiefergelenkadaptation, vor der Herstellung des definitiven implantatgetragenen Zahnersatzes.

Abb. 20_ CAD/CAM-generiertes Zirkon-Brückengerüst aus dem selben virtuellen Datensatz wie das LZP.

Abb. 21 und 22_ Verblendete, vollkeramische Zirkonbrücken nach Fertigstellung im Labor.

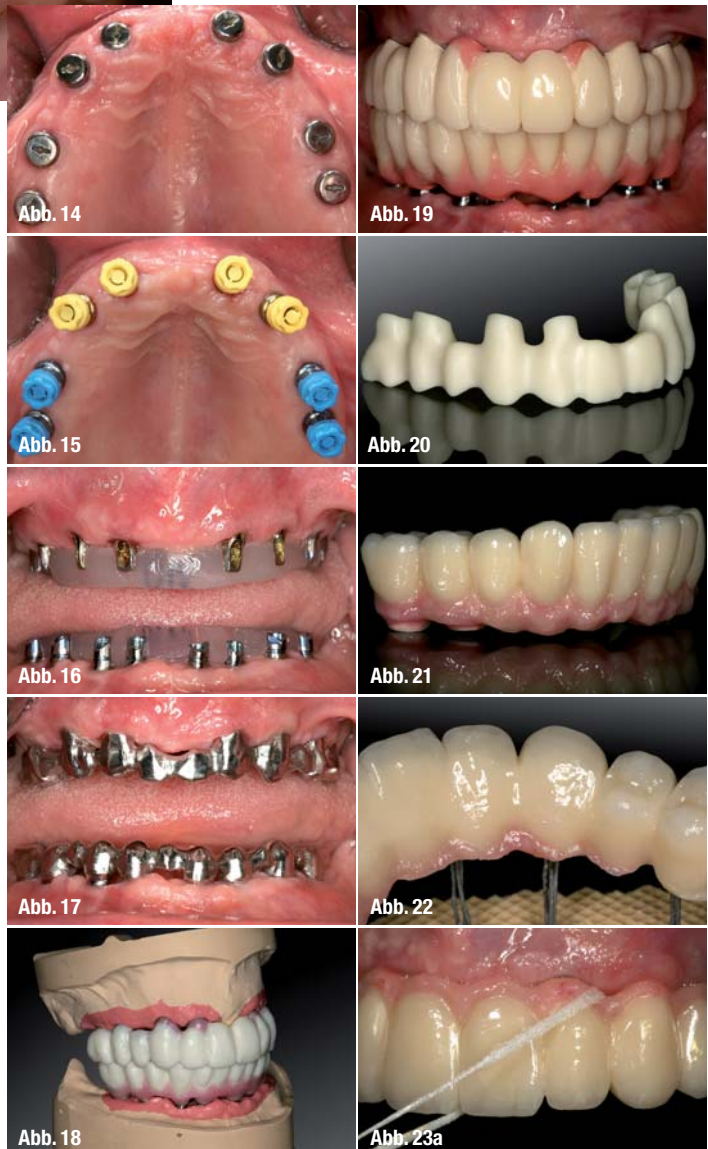Abb. 23a und b_ Vollkeramische OK- und UK-Brücken zementiert in situ.

Technik anhand der Bilddaten hergestellt. Die gewonnenen Bilddaten werden in der Regel im Dicom-Format in die Planungssoftware der entsprechenden Systeme übertragen. Diese Software erlaubt es, Implantate unter Berücksichtigung der prothetisch vorgegebenen Situation und des vorhandenen Knochenangebotes optimal virtuell zu platzieren. Dabei kann auf die Ansicht der Bilddaten in drei orthogonalen Schichten axial, koronal und sagittal sowie in einer dreidimensionalen Darstellung zurückgegriffen werden. Die Positionen der virtuell inserierten Implantate können dann entsprechend der computergestützten Planung auf Bohrschablonen übertragen werden.

Funktionelle und ästhetische Integration durch Präzision

In der oralen Implantologie ist eine präzise präoperative Planung zur Realisierung der Implantatposition aus chirurgischer und prothetischer Sicht unabdingbar. Statische, computergestützte Implantatplanungsprogramme ermöglichen die Einbeziehung der prothetisch angestrebten Suprakonstruktion bereits in der prächirurgischen Planungsphase. Von zentraler klinischer Bedeutung ist dabei die Übertragungspräzision von der virtuellen Be-

handlungsplanung am Computer auf die klinisch zu erreichende Implantatposition. In der Literatur wird die Genauigkeit statischer und dynamischer Navigationsverfahren mit 1 bis 2 mm angegeben. Diese Ergebnisse beziehen sich jedoch ausschließlich auf In-vitro-Versuche mit standardisierten Modellen aus Kunststoff.^{12,17} Gehrke und Kalt bestätigten in ihren Studien, dass eine präzise Übertragung der virtuellen Implantatplanung auf den OP-Situs möglich ist.¹⁹ Dennoch waren auch nennenswerte Abweichungen erkennbar. Zu berücksichtigen sind dabei maximale Abweichungen in der Vertikalen von bis zu 2 mm und maximale Winkelabweichungen



von bis zu 16 Grad. Um Gefährdungen anatomischer Strukturen zu vermeiden, sollten daher Übertragungsabweichungen von 2 mm in alle Richtungen in Betracht gezogen werden. Insbesondere die lokale Knochenqualität und -quantität scheinen die Abweichung von der geplanten Implantatposition

