

Vielen Patienten ist inzwischen bekannt, dass dentale Implantate eine sichere Behandlungsmethode darstellen und in vielen Fällen nicht nur eine Alternative, sondern die besseren Möglichkeiten im Vergleich zu herkömmlichen Zahnersatz bieten. Trotzdem scheuen viele Patienten vor der Behandlung zurück. Zum einen fürchten sie Beschwerden während einer langwierigen, unter Umständen über ein Jahr dauernden Behandlungszeit und Probleme mit schlecht sitzenden, temporären Versorgungen. Zum anderen sind für viele Patienten längere, behandlungsbedingte berufliche Ausfallzeiten nicht akzeptabel. Folgender Beitrag zeigt, dass es auch anders geht.

Hinweis:
Der Verfasser dieses Artikels führt regelmäßig Fortbildungen zu diesem Verfahren der Sofortversorgung durch.

Feste Zähne an einem Tag

Autor: Dr. Bernd Quantius, M.Sc.

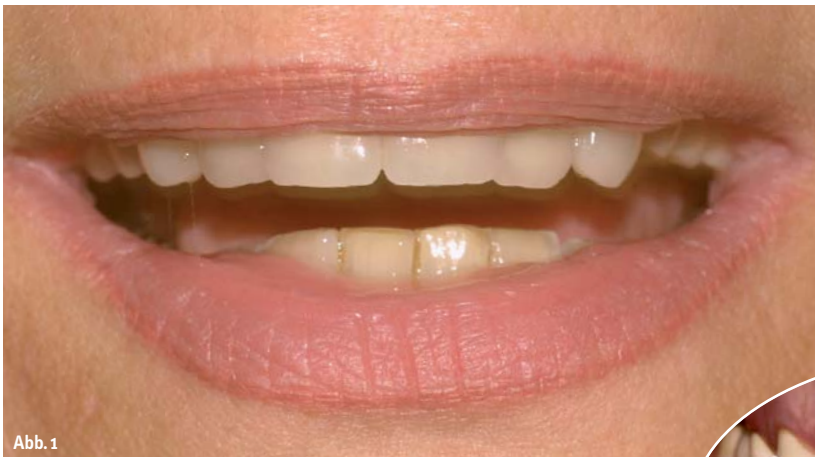

Abb. 1

Abb. 1, 2: Klinische Ausgangssituation.

Für Patienten mit insuffizienter Versorgung bzw. nicht erhaltungswürdiger Restbeziehung bietet das von Paulo Malo, Lissabon, entwickelte All-on-Four-Konzept eine Lösung. Dieses Konzept beinhaltet die Entfernung der nicht erhaltungswürdigen Restzähne, Implantation und Sofortversorgung mit festsitzendem, implantatgetragenen Zahnersatz innerhalb von 24 Stunden. Durch diese Vorgehensweise werden Probleme mit schleimhautgetragenen, temporären Versorgungen sicher vermieden. Nachfolgend wird die Vorgehensweise am Beispiel eines Patientenfalles beschrieben.

Grundlagen des All-on-Four-Konzeptes

Die beschriebene Vorgehensweise verbindet mehrere Konzepte, die jede für sich dokumentiert und wissenschaftlich untersucht wurden:

1. Sofortimplantation nach Extraktion: Hier zeigen die Untersuchungen ähnliche Erfolgsraten wie bei verzögerter Implantation, wobei die Implantation in einem parodontal erkrankten Gebiss vermieden werden sollte (u. a. Casap⁵, Degidi⁷, Esposito⁸, Guida¹²).

2. Verwendung gekippter Implantate: Belastungsuntersuchungen (Finite Elemente Berechnungen) sowie Studien zu den Implantatüberlebensraten zeigen keinen Unterschied zu gerade eingesetzten Implantaten. (u. a. Krekmanov¹⁶, Aparicio¹, Calandriello³ Testori⁴).
3. Sofortbelastung: Bei Einhaltung der unten genauer beschriebenen Voraussetzungen ergibt sich eine ähnliche Überlebensrate

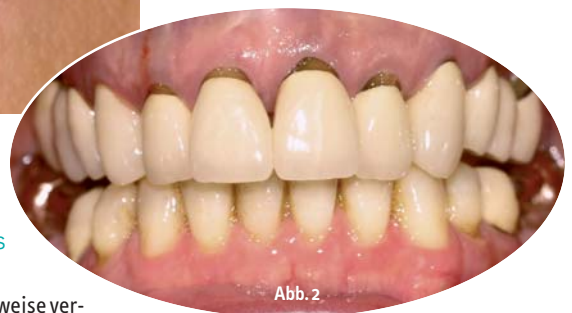

Abb. 2

wie bei unbelastet einheilenden Implantaten (u. a. Horiuchi¹³, Gatti¹⁰, Jaffin¹⁵, Malo¹⁷, Ganeles⁹, Testori²⁰, Buchs², Glauser¹¹, Ibanez²⁴, Degidi⁶, Olsson¹⁸, Rocci¹⁹).

Die von Paulo Malo publizierten Ergebnisse zeigen bei Anwendung des All-on-Four-Konzeptes eine Implantatüberlebensrate von 96–98 Prozent nach einem Jahr Belastung.

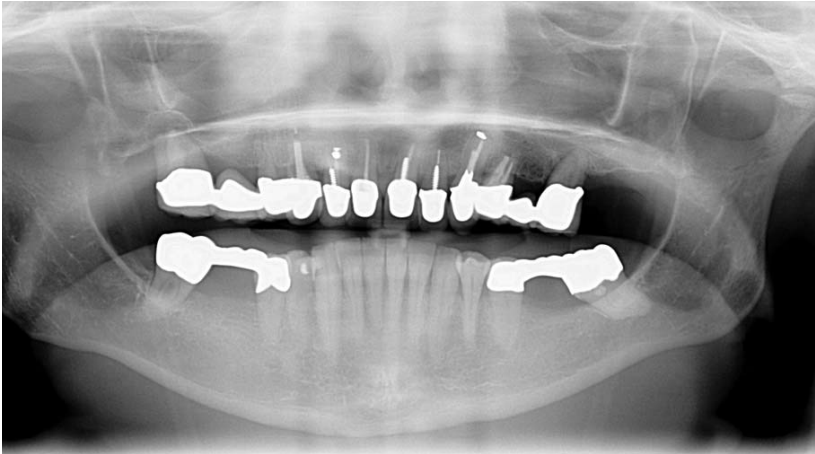


Abb. 3: Röntgenologische Ausgangssituation.

Ausgangssituation und Problemstellung

Die Patientin stellte sich mit Beschwerden aufgrund der gelockerten Seitenzahnbrücken und dem Wunsch nach einer Neuversorgung im Oberkiefer vor. Bei der klinischen und röntgenologischen Untersuchung zeigte sich, dass an den Molaren ein Knochenabbau von 50–80 Prozent vorlag. Die Prämolaren und Frontzähne waren aufgrund von Kronenrandkaries oder apikaler Parodontitiden nicht erhaltungswürdig bzw. für eine erneute Überkronung nicht geeignet. Die Vorgabe der Patientin war darüber hinaus, zu keinem Zeitpunkt der Behandlung einen Zahnersatz tragen zu müssen, der den Gaumen abdeckt, und das Ziel der Behandlung war ein festsitzender Zahnersatz im Oberkiefer.

Die herkömmliche Vorgehensweise zur Versorgung mit einem implantatgetragenen Zahnersatz würde bei diesen Vorgaben an seine Grenzen stoßen. Die Extraktion der Zähne, in deren Position später implantiert werden soll, und Versorgung mit einem auf den Restzähnen abgestützten Langzeitprovisorium ist aufgrund der sehr ungünstigen Prognose der endständigen Molaren problematisch. Darüber hinaus ist im Bereich des zweiten Prämolaren als Voraussetzung zur Implantation wahrscheinlich ein Knochenaufbau in Form einer Sinusbodenelevation erforderlich, was auch bei einzeitiger Vorgehensweise einen Behandlungszeitraum und demzufolge auch eine Tragedauer des Provisoriums von ca. einem halben Jahr bedeuten würde.

Diagnostik

Um zu erkennen, ob der Patient für eine Sofortversorgung nach dem All-on-Four-Konzept geeignet ist, sind zwei Voraussetzungen von entscheidender Bedeutung:

1. Es muss im Bereich von 14–24 ein Minimum von 10 mm Knochenhöhe bei einer Breite von 5 mm vorhanden sein, um die Voraussetzung für eine primäre Stabilität der Implantate zu gewährleisten. Dies muss im Vorfeld durch ein CT oder – wie in diesem Fall – durch ein DVT untersucht werden. Hierbei muss die Restknochenhöhe nach Extraktion der Zähne erfasst werden.
2. Die Lachlinie sollte so tief liegen, dass der spätere Übergang zwischen Zahnersatz und Gingiva nicht sichtbar wird (Abb. 1).

Operatives Vorgehen

Nach Extraktion der Restzähne ist eine umfangreiche Darstellung der Kiefersituation erforderlich, um die Knochensituation gut beurteilen zu können. Dann erfolgt die Nivellierung des Kiefers und der Septen. Im nächsten Schritt erfolgt eine genau in der Mittellinie des Kiefers senkrecht durchgeführte Bohrung, in die die Führungsschablone eingeführt wird (Abb. 5). Diese Schablone ist mit Lasermarkierungen versehen, die während der OP eine Orientierung erlauben und es ermöglichen, die distalen Implantate in einem Winkel von 30–40 Grad zu inserieren. Durch diese Vorgehensweise wird das vorhandene Knochenangebot optimal ausgenutzt und ein Knochenaufbau (Sinusbodenelevation) vermieden. Durch die verwendeten Implantate (Nobel Biocare Speedy-Groovy), die durch ihr Design bei der Implantation zu einer Knochenkondensation führen, und durch eine auf die jeweilige Knochenqualität abgestimmte Bohrsequenz gelingt die Inserierung mit einem hohen Drehmoment. Ziel ist ein Einbringdrehmoment von ca. 50 Ncm. Als Voraussetzung zur Sofortbelastung wird ein Minimum von 30 Ncm angesehen. Als weiteres Hilfsmittel zur Erreichung einer möglichst hohen primären Stabilität dient die Verankerung in der Kortikalis des Nasenbodens. Um dies zu erzielen, wird die Implantatlänge erst nach Durchführung der Pilotbohrung mit dem 2-mm-Bohrer festgelegt und die gesamte Knochenhöhe bis zur Gegenkortikalis ausgenutzt (Abb. 10).

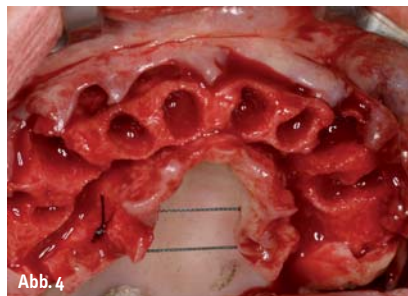


Abb. 4

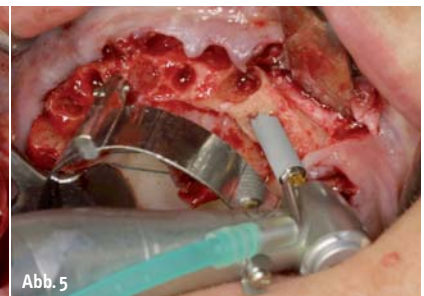


Abb. 5

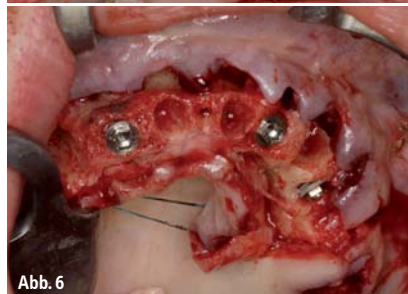


Abb. 6

Abb. 4: Zustand nach Extraktion.
Abb. 5: Implantation.
Abb. 6: Zustand nach Implantation.

Nach der Inserierung der distalen Implantate erfolgt das Einsetzen der mesialen Implantate, wobei auch hier eine Orientierung an den Markierungen der Schablone erfolgt.

Nach dem Einbringen der Implantate werden die hinteren mit 30 Grad gewinkelten Abutments (Multi-Unit), die vorderen standardmäßig mit 2 mm hohen geraden Abutments versehen (2 mm Multi-Unit Straight). Bei der Positionierung der distalen Abutments ist es wichtig diese so zu drehen, dass der Schraubenkanal später okklusal oder etwas palatinal endet. Auch hierbei dient die Schablone mit ihren Markierungen zur Orientierung. Auf die Abutments werden unmittelbar die Abdruckpfosten geschraubt, es erfolgt der Nahtverschluss. Die Abdrucknahme erfolgt mithilfe eines auf dem Situationsmodell im Vorfeld hergestellten individuellen Löffels durch ein Putty-Silikonmaterial.

Die Bissnahme wird ebenfalls mit einem Putty-Silikonmaterial durchgeführt, wobei zwei präoperativ markierte, extraoral gelegene Punkte als Referenz dienen.

Nach Herstellung im zahntechnischen Labor kann die temporäre Versorgung am selben Tag eingegliedert werden. Hierbei sind die bereits oben angesprochenen, wichtigen Voraussetzungen zur erfolgreichen Sofortbelastung zu beachten:

1. Starre Verblockung der Implantate.
2. Vermeidung von Freienden.
3. Okklusale Adjustierung mit gleichmäßigen Kontakten, klare Front-Eckzahn-Führung zur Verringerung der Belastung.

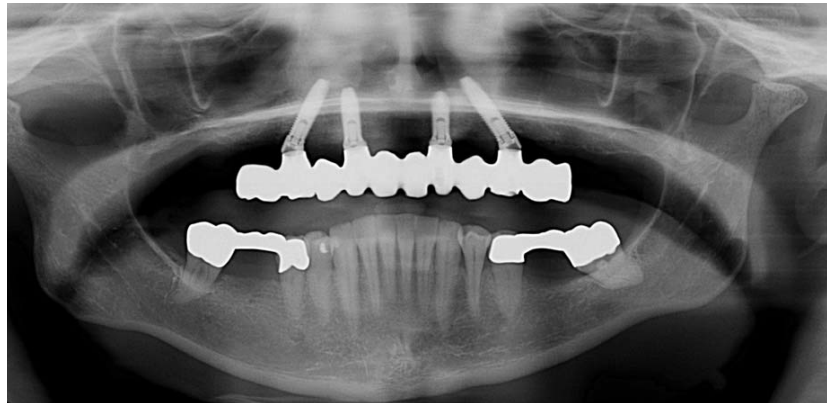


Abb. 10: Röntgenkontrolle der definitiven Arbeit.

Insbesondere in der Phase zwischen der zweiten und achten Woche nach der Implantation sollte aufgrund der Umbauprozesse eine Entfernung der Versorgung und Manipulation der Implantate unterbleiben.

Prothetische Versorgung

Die Abdrucknahme für die definitive Versorgung erfolgte vier Monate nach der Implantation. Nach Herstellung der Modelle wurde die Bissnahme mithilfe der temporären Versorgung durchgeführt.

Das Gerüst für die keramisch verblendete Brücke wird durch CAD/CAM-Verfahren aus einem Block einer Chrom-Kobalt-Legierung gefräst. Dadurch wird eine optimale Passform bei maximaler Homogenität des Werkstückes erreicht. Abbildung 8 zeigt die Einprobe des Gerüsts, wobei in derselben Sitzung eine

Einprobe der Zahnaufstellung sowie eine erneute Bissnahme über die Gerüste erfolgt. Nach Verblendung dieses Gerüsts erfolgt die Eingliederung der definitiven Arbeit (Abb. 9).

Vorhersagbare, hohe Präzision

Mit der beschriebenen Vorgehensweise steht eine hocheffektive Methode zur Verfügung, die es erlaubt, dem implantologisch zu behandelnden Patienten innerhalb eines Tages mit feststehendem Zahnersatz zu versorgen. Als weiteren Nutzen für den Patienten ist der Verzicht auf augmentative Maßnahmen durch Winkelung der Implantate und die Vermeidung von Problemen mit schleimhautgetragenem Zahnersatz in der Abheilungsphase zu sehen. Durch die heute möglichen CAD/CAM-Verfahren kann auch die definitive Arbeit mit einer vorhersagbaren, hohen Präzision hergestellt werden. ◀

(Temporäre Versorgung: ZTM Walter Kurdal, Mönchengladbach; Definitive Versorgung: ZTM Wolfgang Sommer, Mönchengladbach)

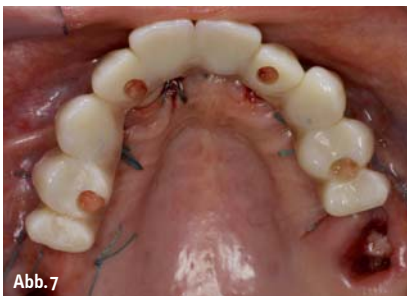

Abb. 7

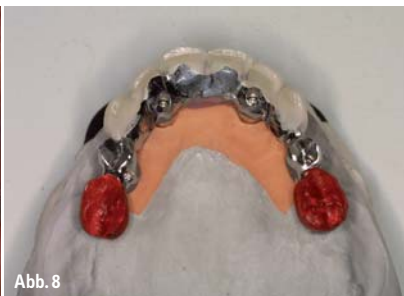

Abb. 8

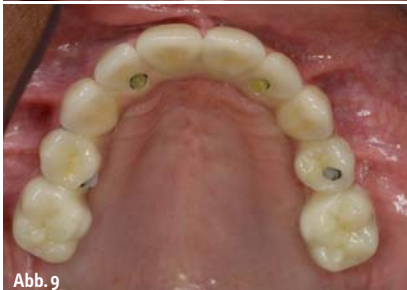

Abb. 9

Abb. 7: Temporäre Versorgung.
Abb. 8: Gerüsteinprobe.
Abb. 9: Definitive Arbeit.

ZWP online

Die Literaturliste steht zum Download unter www.zwp-online.info/fachgebiete/implantologie bereit.

autor

Dr. Bernd Quantius, M.Sc.
Spezialist Implantologie (DGZI)
Giesenkirchener Str. 40
41238 Mönchengladbach
E-Mail:
praxisquantius@drquantius.de
www.drquantius.de