

Vollkeramik und die Erwartungen

Im vergangenen Jahr wurden nach Erhebungen der „Arbeitsgemeinschaft für Keramik in der Zahnheilkunde e.V.“ in Deutschland 1,8 Millionen Restaurationen aus vollkeramischen Werkstoffen angefertigt und eingegliedert. Damit ist über den Zeitraum einer Dekade eine deutliche Nachfragesteigerung für Vollkeramik zu beobachten. Was waren die Triebfedern für diese Entwicklung? Liegt dahinter ein gewachsenes Ästhetik-Bewusstsein der Patienten oder der Wunsch nach größerer Sicherheit hinsichtlich der biologischen Verträglichkeit?

► **Manfred Kern, Prof. Dr. Lothar Pröbster**

Auf der DGZMK-Jahrestagung 2002 wies der Prothetik-Experte Prof. Peter Pospiech (ZMKK Homburg) darauf hin, dass „zur Rehabilitation im menschlichen Körper die Keramik passt und Metall nur Substitution sein kann“. Diese Aussage fokussiert im Wesentlichen auf Eigenschaften, die die Vollkeramik deutlich von der metallgestützten Restauration unterscheidet: Keramikwerkstoffe verhalten sich physikalisch neutral zu anderen Restaurationswerkstoffen im Mund, und sie sind kompatibel zur biologischen Struktur des Menschen. Daraus erklärt sich die nachgewiesene hohe biologische Verträglichkeit. Anbetrachts der Zunahme von Patientenfällen, die mit Allergiesymptomen in der Zahnarztpraxis erscheinen und bei dermatologischen Testungen selbst auf Edelmetall reagieren, bietet sich mit der Vollkeramik ein wachsendes Potenzial für biologisch kompatible Versorgung an. Die Eigenschaft, dass der Werkstoff mit dem Restzahn adhäsiv und somit kraftschlüssig verbunden werden kann,

ermöglicht auch, dass mit Keramik defektorientiert und substanzschonend restauriert werden kann. Für 1,1 Millionen Vollkeramik-Restaurationen wurden im vergangenen Jahr die Adhäsivtechnik genutzt. Die Substanzerhaltung in Verbindung mit der adhäsiven Befestigung kommt besonders bei vollkeramischen Teilkronen und Veneers zur Wirkung. Der Erhalt von Zahnschmelz ist mittlerweile ein wesentlicher, die Präparation bestimmender Faktor für adhäsiv befestigte Restaurationen geworden. Der Substanzabtrag für ein Veneer beträgt je nach Präparationsgestaltung lediglich zwischen 7 und 30 Prozent (Abb. 1). Messungen an Kronenstümpfen haben ergeben, dass für die neuen Keramiken nicht mehr Substanz wegpräpariert werden muss als für metallgestützte VMK-Kronen. Für die Ästhetik wichtig ist die dem Zahnschmelz gleichende Lichttransmission; einfallendes Licht wird von der Keramik in den Dentinkern und in die umgebende Gingiva weitergegeben (Abb. 2). Hinzu kommt der besonders Silikatkeramiken zugeschriebene „Chamäleon-Effekt“; durch die Lichtstreuung passt sich die Restauration der Umgebungsfarbe an. Zusammen mit transparentem Komposit als Adhäsionsmedium wird eine sehr gute Adaptation an die Restzahnsubstanz erreicht. Aus diesen Vorzügen ziehen der unsichtbare Kronenrand sowie die „rote Ästhetik“ ihren Nutzen. Durchlichtblockaden (Abb. 3), dunkel-farbene Kronenränder, Korrosion und Metalloxide – alles Stolpersteine in der Metallkeramik – belasten hier weder Zahnarzt noch Patient. War bisher Gold in angezeigten Fällen das Mittel der Wahl, um Unverträglichkeiten bei unedlen Metallen sowie Kunststoffen auszuweichen, so blieb damit doch der Wunsch des Patienten nach Ästhetik, Substanzschonung und Metallfreiheit oft unerfüllt.

Patienten erkennen die Vorzüge

Auf Grund einer Erhebung der DGCZ (Deutsche Gesellschaft für Computergestützte Zahnheilkunde e.V.) bei Patienten mit Keramikversorgungen wurde bekannt, dass das mit Abstand dominie-

info:

Manfred Kern, Arbeitsgemeinschaft für Keramik in der Zahnheilkunde e.V.
Prof. Dr. Lothar Pröbster,
(Wiesbaden-Tübingen)
E-Mail: kern.ag-keramik@t-online.de

rende Motiv die Metallfreiheit der Restauration ist. Die Patienten leiten als Nutzenerwartung daraus ab, dass der Verzicht auf Metall in der Mundhöhle mit gesundheitlichen Vorteilen verbunden ist, weil Keramik korrosionsfrei, gegenüber Metall galvanisch inaktiv und dadurch absolut gewebeverträglich ist. Interessant ist, weil bisher immer vermutet wurde, dass Patienten ausschließlich an den ästhetischen Vorzügen der Keramik interessiert seien. Danach folgt als weiterer Vorzug aus Patientensicht die Natürlichkeit der Zahnfarbe und der unsichtbare Kronenrand, den die Vollkeramik bietet. Besonders Frauen legen auf die farbliche Natürlichkeit der vollkeramischen Restauration großen Wert, weil sie von den gesunden Zähnen nicht zu unterscheiden ist.

„Eine Krone sollte wie ein Zahn aussehen und nicht wie eine Krone ...“

... mit diesen Worten beschrieb Prof. Pröbster (Wiesbaden/Tübingen) auf der DGZMK-Jahrestagung die Option, vollkeramische Kronen zu schaffen, die dem natürlichen Vorbild in Form, Farbe, Oberfläche und Transparenz in nichts nachstehen. Patienten erwarten heute von ihrem Zahnarzt Restaurationen, die ästhetisch und darüber hinaus biologisch verträglich sind, die sich harmonisch in das Zahnbild einfügen und durch ihre Langlebigkeit letztlich auch wirtschaftlich sind. Neben der heute erzielbaren Ästhetik ist die Funktion von hoher Bedeutung, denn wir brauchen den perfekten Randschluss, eine präzise statische und dynamische Okklusion, die Erhaltung der Vitalität, und wir brauchen die klinische Bewährung in Form von akzeptablen Überlebensraten. Hier dienen die gute alte VMK-Krone und -Brücke mit der langen Haltbarkeit als vorbildlicher „Goldstandard“. Vollkeramische Restaurationen haben trotz großer Fortschritte in der Werkstoffentwicklung und der anerkannten klinischen Bewährung in der Alltagspraxis erst einen Anteil von ca. 10 Prozent, bezogen auf das jährliche Behandlungsvolumen aller Füllungen

und Kronen. Auslöser dafür ist, dass die Vielzahl der angebotenen Keramiksysteme den niedergelassenen Zahnarzt heute eher verwirren. Ein weiterer Grund ist, dass gegenüber der adhäsiven Befestigungstechnik noch Vorbehalte bestehen, die klinisch unberechtigt sind – oder schlichtweg der dafür erforderliche Zeitbedarf im Praxisablauf schwer unterzubringen ist. Maßstab für die Vollkeramik ist, dass metallkeramische Versorgungen einen Qualitätsstandard erreicht haben, der nur schwer zu übertreffen ist. Ferner ist nicht jede Indikation für eine vollkeramische Restauration geeignet. Der notwendige Platzbedarf für Präparation und Werkstoff, für ausreichend dimensionierte Verbinder an Brückengliedern müssen gegeben sein. Auch die differenzierte Anwendung der Befestigungstechnik trägt zum klinischen Erfolg bei.

Keramisch denken beim Präparieren

Vollkeramik braucht die kundige Hand bereits bei der Präparation, denn jede Keramikrestauration bezieht ihre Stabilität aus der Gestaltung der Kavität und des Kronenstumpfes. Die Eigenschaft der Keramik macht erforderlich, dass die Restauration für Druckspannungen ausgelegt wird. Präparationsformen, die Spannungen auslösen, sind zu vermeiden. Für konventionell befestigte Vollkeramikkrone gelten strenge Präparationsrichtlinien, da kein spannungsschlüssiger Klebeverbund zwischen Keramik und Zahn besteht. Die Belastbarkeit hängt von der physikalischen Eigenfestigkeit der Restauration ab. Diese wird bestimmt von den Eigenschaften der Keramik und von der Geometrie der Restauration. Die optimale Widerstands- und Retentionsform wird erreicht durch: Präparationswinkel 6–10 Grad, Abflachung des Höcker-Fossa-Reliefs, zirkuläre Stufe oder Hohlkehle 0,8–1,0 mm Breite, Mindestschichtstärke 0,8–1,0 mm, inziso-okklusale Schichtdicke 1,5–2,0 mm, innere Linien- und Kantenwinkel sowie okklusale und inzisale Kanten müssen gerundet sein (Abb. 4). Limitiert wird



Abb. 1: Vergleich der Präparationsgestaltung am Beispiel eines mittleren Schneidezahns im Unterkiefer. Für die Veneer-Präparation (li.) werden ca. 20 Prozent Hartsubstanz im Bereich der Zahnkrone abgetragen. Eine Präparation für die Aufnahme einer konventionellen VMK-Krone (re.) erfordert dagegen einen Substanzabtrag von bis zu 70 Prozent. Foto: Dr. Edelhoff/AG Keramik

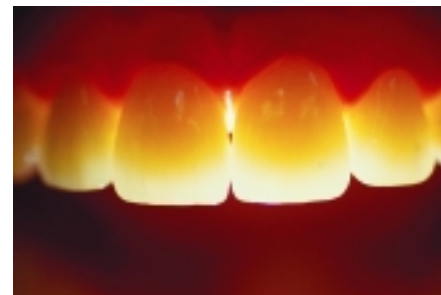

Abb. 2: Keramikwerkstoffe sind lichtdurchlässig. Die Transluzenz ist abhängig vom Gefüge der Keramik. Die Kristalle reflektieren einfallendes Licht, steuern die Farbgebung bereits in den tieferliegenden Keramikschichten und bilden zusammen mit der Verblendung die Grundlage für eine besondere Ästhetik. Foto: Dr. Edelhoff/AG Keramik

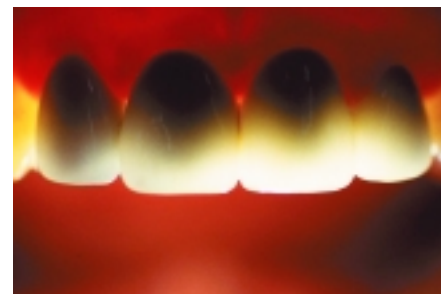


Abb. 3: Metallgestützte Kronen und Brücken verhindern den Lichtdurchlass in den Zahnstumpf und in das umliegende Weichgewebe. Dieser Schattenwurf ist verantwortlich, dass VMK-Kronen und -Brücken „leblos“ wirken können und nicht die Farbvitalität und Transluzenz der Naturzähne haben. Foto: Dr. Edelhoff/AG Keramik

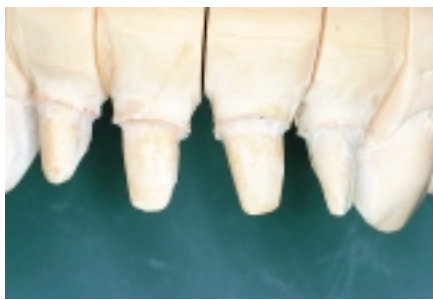

Abb. 4: Frontzahnpräparationen Zahn 12–22 für Empress 2-Kronen. Winkel 6–10 Grad, zirkuläre Stufe 0,8–1,0 mm Breite, Mindestschichtstärke 0,8–1,0 mm, inziso-okklusale Schichtdicke 1,5–2,0 mm.
Foto: Prof. Pröbster/AG Keramik

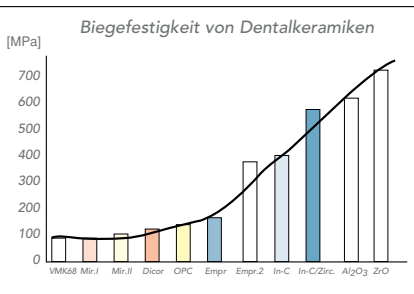


Abb. 5: Eines der wichtigsten Kriterien für die Eignung von Vollkeramik für Seitenzahnrestorationen ist die Biegefestigkeit. Keramiken unter 200 MPa Biegefestigkeit haben zwar ausgezeichnete optische Eigenschaften – ideal für den Frontzahn, sind für hohe Kau- und Druckbelastungen kaum geeignet. Hohe Biegefestigkeiten haben Lithiumdisilikat, Oxidkeramik, Aluminiumoxid und Zirkoniumoxid.
Foto: Prof. Pospiech/AG Keramik

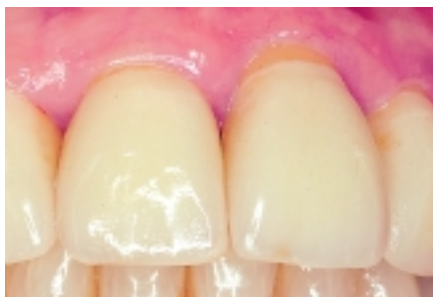

Abb. 6: Empress 2-Frontzahnkronen 12 bis 22, vier Jahre in situ.
Foto: Prof. Pröbster/AG Keramik

Bildquellen: Die Abbildungen wurden zur Verfügung gestellt von:
Dr. Edelhoff/RWTH Aachen,
Ivoclar Vivadent,
ZT Kimmel/Noll, Prof. Pospiech,
Univ. Homburg/Saar

der Substanzabtrag dadurch, dass mit Ausnahme der oberen zentralen Schneidezähne und der Eckzähne eine zirkuläre Stufe von 1 mm Breite oder gar mehr bei keinem Zahn ohne Gefährdung der Pulpa realisierbar ist. Die neuen computerunterstützten Verfahren stellen hohe Anforderungen an das Präparationsdesign, damit der Scanner die Präparation eindeutig identifizieren und die CAM-gesteuerten Schleifkörper die Kroneninnenseite ausarbeiten können. Einfachere Präparationsformen (Hohlkehle) erscheinen künftig bei Keramiken mit hoher Bruchzähigkeit möglich (Yttrium-stabilisiertes Zirkonoxid), wobei klinische Langzeiterfahrungen noch ausstehen.

Festigkeit und Überlebensdauer

Um die Eignung eines keramischen Systems für einen Indikationsbereich abzuschätzen, sollte die Biegefestigkeit des Werkstoffs verglichen werden (Abb. 5). Liegt die initiale Biegefestigkeit unter 200 MPa (MegaPascal, entspricht 2,4 Tonnen Belastung pro cm²), so ist der Werkstoff nur für Einlagefüllungen, Onlays, Teilkronen, Veneers und Kronen im Prämolaren geeignet und muss zudem adhäsiv befestigt werden, um eine klinisch ausreichende Festigkeit zu erzielen. Mit dem kraftschlüssigen Klebeverbund bietet die Restaurationsinnenseite keine mechanische Grenzfläche mehr, an der rissauslösende Zugspannungen wirksam werden können. Damit ist die Presskeramik (Empress u.a.) der adäquate Werkstoff für ästhetisch anspruchsvolle Adhäsiv-Restorationen (Abb. 6). Das leuzitverstärkte Lithiumdisilikat (Empress 2) ist für Molarenkronen und für kleine Brücken bis zum zweiten Prämolaren vorgesehen. Klinische Studien von Edelhoff (RWTH Aachen) belegen die Eignung für dreigliedrige Brücken bis Zahn 5, jedoch sind ästhetisch und parodontalhygienisch kompromissbehaftete Verbinderquerschnittsflächen von 16 mm² erforderlich (Abb. 7). Empress 2-Kronen stehen seit 1998 unter klinischer Beobachtung mit guten Bewertungen. Für vollkeramische Kronen und Brücken ab

Zahn 5 sind hohe Biegefestigkeiten ab 400–600 MPa oder höher notwendig. Für Kronenkappen geeignet sind Procera-Kronenkäppchen aus Aluminiumoxid (AllCeram) und Cerec-Käppchen aus glasinfiltrierter Oxidkeramik (InCeram Zirconia) – für Brückengerüste empfiehlt sich Zirkonoxidkeramik mit ca. 1.000 MPa Biegefestigkeit (10 Tonnen Belastbarkeit pro cm²), wie sie von den Systemen Cercon, Cerec inLab, DCS, Digident, Everest, Lava u.a. verarbeitet wird. Die Silanisierung der Kroneninnenseite ist eine Option, zusätzliche Verbundkräfte zur Festigkeitssteigerung zu mobilisieren.

Klinische Erfahrungen mit Keramikbrücken

Untersuchungen belegen, dass leuzitverstärkte Presskeramik für kleine Brücken bis drei Glieder im Prämolaren geeignet ist. Für Procera und In Ceram liegen nach fünf Jahren Beobachtung hohe Überlebensraten für dreigliedrige Brücken vor, die deren Eignung für Front- und Seitenzahnkronen gesichert nachweisen. Für CAD/CAM-gefertigte Keramikbrücken im Seitenzahngebiet liegen noch keine ausreichenden klinischen Langzeit-Ergebnisse vor. Gefertigt aus teilgesinterten Grünlingen oder aus endgesinterten Hartkernkeramik-Blanks ausgeschliffen, steht Zirkonoxidkeramik seit vier Jahren unter klinischer Beobachtung. Auf Grund der hohen Werte für Biegefestigkeit und Risszähigkeit sowie der vielversprechenden Ergebnisse mit dreigliedrigen Brücken im Molarenbereich ist eine positive Prognose angezeigt. Bei Brücken treten unter Last grundsätzlich Biegemomente auf, die Zugspannungen zur Folge haben. Dafür ist die bruchzähe Zirkonoxidkeramik angezeigt, um eine Rissbildung unter Dauerlastwechsel zu verhindern. Dennoch müssen die Verbinder zwischen Brückengliedern ausreichend dimensioniert sein (Abb. 8 und 9). Ungeeignete Präparationsformen, zu dünne Wandstärken, unterdimensionierte Konnektoren, zu tief separierte Verbinder, nachträgliches Separieren, Bearbeitungsfehler beim Schleifen im Labor (zu hoher

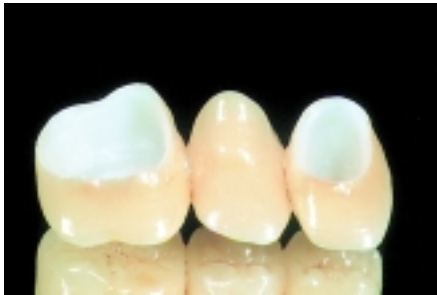

Abb. 7: Dreigliedrige Brücke aus Lithiumdisilikatkeramik (Empress 2) mit auffallend grazilen Verbindern – verblendet mit IPS Eris. Das Ergebnis ist farblich perfekt – ein Vorbild für eine ästhetische Restauration.
Foto: Ivoclar Vivadent/ZTM Brix/AG Keramik

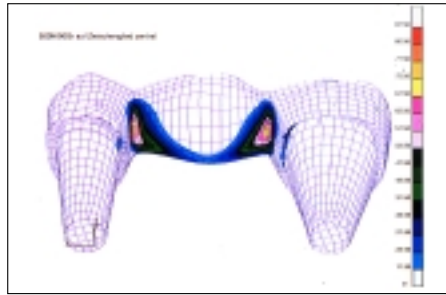


Abb. 8: Wichtig sind bei vollkeramischen Brückengerüsten Gestaltung und Statik der Konnektoren. Bei Druckbelastung von 500 Newton auf das Zwischenglied werden die Belastungsspitzen (rot) besonders an der Einschnürung der Verbinder sichtbar. Deshalb müssen die Konnektoren ausreichend dimensioniert sein; Mindestwerte für Oxidkeramik sind 16 mm², für Zirkonoxidkeramik 12 mm².
Foto: Prof. Pospiech/AG Keramik

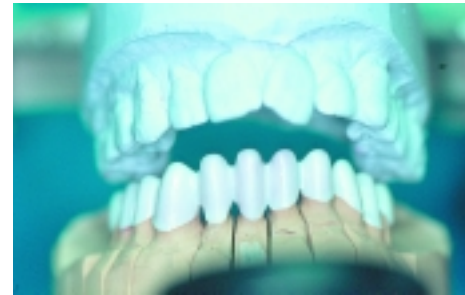

Abb. 9: Weitspanniges Brückengerüst im Frontzahn aus Zirkonoxidkeramik, hergestellt mit dem Cercon-System. Die vertikal-elliptischen Verbinder erhöhen die Stabilität.
Foto: ZT Kimmel/Noll/AG Keramik

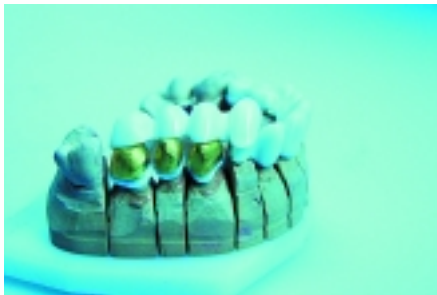

Abb. 10: Abnehmbare Brücke mit Trennungsgeschiebe: Primärteile aus Zirkonoxidkeramik (hergestellt mit Cercon), Galvanokappen (Hafner), Brücke aus ZrO (gefräst mit DCS). Die Trennungsgeschiebe sind zum Verkleben vorbereitet.
Foto: ZT Kimmel/Noll/AG Keramik

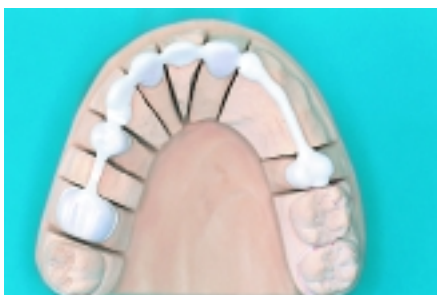

Abb. 11: Cercon-gefertigte Zirkonoxidkeramik-Gerüste auf dem Modell. Die individuell gestalteten Geschiebe werden mit speziellem Glaskleber dauerhaft verbunden. Nach dem Verkleben wird die Front verblendet, die Sekundärteile und Stege (Reiter) werden in Galvanotechnik hergestellt.
Foto: ZT Kimmel/Noll/AG Keramik

Anpressdruck, keine Nasskühlung der Laborturbine) – all das kann Mikrorisse im Werkstoff verursachen, die Monate oder Jahre später eine Fraktur auslösen können. Als Indikationserweiterung werden inzwischen Primärteile für die Teleskop-Technik (Abb. 10) und Abutments für Implantate aus Zirkonoxidkeramik gefertigt, weil eine exakte Präzision erreicht und die Wandstärken gering gehalten werden können. Ebenso wird diese Keramik für weitspannige Gerüste in Kombination mit galvanogeformten Außenteilen in der hochwertigen Teilprothetik genutzt (Abb. 11). Eine Befragung von Labors, die Vollkeramiken mit CAD/CAM-Systemen bearbeiten, ergab, dass die Reklamationsquote für vollkeramische Kronen und Brücken unter ein Prozent liegt – vorausgesetzt, dass Indikation und Werkstoffauswahl sorgfältig erwogen und die Präparation „keramikgeeignet“ durchgeführt wird. Wenn Misserfolge wie Frakturen an Kronen und Brücken oder Abplatzungen der Aufbrennkeramik eintreten, sind diese recht schnell nach der Eingliederung erkennbar. Grund für Abplatzungen können unregelmäßig aufgetragene Verblendschichten sein, die unter Kaudruck zu Zugspannungen in der Struktur führen. Deshalb arbeiten CAD/CAM-Labors an der homogen reduzierten Krone, um für die Verblendung eine gleichmäßige Schichtstärke zu erzielen. Für vollkeramische Restaura-

tionen wurden von der DGZMK (Deutsche Gesellschaft für Zahn-, Mund- und Kieferheilkunde) folgende Indikationen wissenschaftlich anerkannt: Adhäsiv befestigte Keramik-Einlagefüllungen, adhäsive Teilkronen im Front- und Seitenzahngebiet, Veneers und konventionell zementierte vollkeramische Kronen. Die DGZMK und DGZPW (Deutsche Gesellschaft für Zahnärztliche Prothetik und Werkstoffkunde) führten in einer gemeinsamen Stellungnahme aus (siehe „ZM“ 1/2002), dass sich vollkeramische Restaurationen durch eine hohe Ästhetik und Biokompatibilität auszeichnen. Weitere Vorteile sind die weitgehende Schonung der Zahnschubstanz, das fehlende toxische und allergische Potenzial des Werkstoffs und die geringe Plaqueanlagerung.

Was entscheidet letztendlich?

Wesentlich für den klinischen Dauererfolg der vollkeramischen Restauration ist die materialspezifische Indikationsstellung, die „keramikorientierte“ Präparation, die sorgfältige Bearbeitung im Labor und die korrekte Befestigungstechnik beim Eingliedern. Daraus resultiert letztendlich die Zufriedenheit von Patient und Zahnarzt über eine gelungene, ästhetische Versorgung. Der bereits erzielte Fortschritt für den Patienten wird sich vergrößern, wenn eine Kostenreduktion erzielt werden kann. ◀